SỞ Y TẾ TP. HỒ CHÍ MINH
BỆNH VIỆN CHẤN THƯƠNG CHỈNH HÌNH
*****

NGHIÊN CỨU KHOA HỌC CẤP CƠ SỞ

ĐÁNH GIÁ KẾT QUẢ ĐIỀU TRỊ PHẪU THUẬT U CUỘN MẠCH Ở NGÓN TAY

Chủ nhiệm đề tài và cộng sự: BS.CKII. Huỳnh Thị Linh Thu

Thành phố Hồ Chí Minh – Năm 2020

SỞ Y TẾ TP. HỒ CHÍ MINH
BỆNH VIỆN CHẤN THƯƠNG CHỈNH HÌNH
*****

NGHIÊN CỨU KHOA HỌC CẤP CƠ SỞ

ĐÁNH GIÁ KẾT QUẢ ĐIỀU TRỊ PHẪU THUẬT U CUỘN MẠCH Ở NGÓN TAY

Chủ nhiệm đề tài và cộng sự: BS.CKII. Huỳnh Thị Linh Thu

Thành phố Hồ Chí Minh – Năm 2020

MỤC LỤC

TÓM TẮT 1
ĐẶT VẤN ĐỀ 3
MỤC TIÊU NGHIÊN CỨU 4
Chương 1. TỔNG QUAN TÀI LIỆU 5
Chương 2. ĐỐI TƯỢNG VÀ PHƯƠNG PHÁP NGHIÊN CỨU 18
Chương 3. KẾT QUẢ 28
Chương 4. BÀN LUẬN 29
KẾT LUẬN 31
TÀI LIỆU THAM KHẢO 32
BỆNH ÁN MINH HỌA 1 35
BỆNH ÁN MINH HỌA 2 39
BỆNH ÁN MINH HỌA 3 42
BỆNH ÁN MINH HỌA 4 46

TÓM TẮT

U cuộn mạch, u lành tính hiếm gặp, tăng sinh từ thể cuộn mạch, chiếm 1-5% của tất cả các khối u mô mềm của bàn tay. Nó thường xuất hiện ở vùng dưới móng và thường gặp hơn ở phụ nữ trung niên. Nó được đặc trưng bởi tam chứng kinh điển:nhạy cảm với lạnh, điểm đau khu trú và đau kịch phát. Phẫu thuật cắt bỏ khối u là điều trị lựa chọn.

Chúng tôi đã thực hiện một nghiên cứu tiến cứu trong khoảng thời gian 10 năm từ 2009 đến 2019, bao gồm 30 bệnh nhân bị khối u cuộn mạch ở ngón tay. Dữ liệu dịch tễ, chẩn đoán, điều trị và theo dõi đã được thu thập và một bảng câu hỏi chức năng khảo sát sau phẫu thuật. Thời gian trung bình từ khi có triệu chứng đau tới khi chẩn đoán là 3,8 năm (Thay đổi từ 6 tháng đến 11 năm). Tuổi trung bình của bệnh nhân là 38,8 (Thay đổi từ 19 đến 60 tuổi) và tỷ lệ nữ so với nam là 9: 1. Ngón cái 11, ngón trỏ 1, ngón giữa 8, ngón nhẫn 4, ngón út 6. Đánh giá lâm sàng và khảo sát siêu âm được thực hiện trước phẫu thuật. Khối u vùng dưới móng ghi nhận ở 26 trường hợp. Kích thước của khối u thay đổi từ 3 đến 9 mm. Tất cả ba mươi bệnh nhân đều có kết quảgiải phẫu bệnh xác định u cuộn mạch. Thời gian theo dõi trung bình 15 tháng (Thay đổi từ 6 tháng đến 10 năm) chỉ ghi nhận với biến dạng móng ở hai trường hợp và tái phát trong một trường hợp. Tất cả bệnh nhân đều hài lòng với kết quả mổ.

ĐÁNH GIÁ KẾT QUẢ ĐIỀU TRỊ PHẪU THUẬT U CUỘN MẠCH Ở NGÓN TAY

BS Huỳnh Thị Linh Thu-BS Nguyễn Tấn Toàn- BS Nguyễn Văn An- BS Bùi Lan Hương-CNĐD Vũ Huy Thạnh

SUMMARY

The glomus tumor, uncommon benign neoplasm involving the glomus body, accounts for 1-5% of all soft tissue tumors of the hand. It usually occurs at the subungual region and more commonly in middle- aged women. It is characterized by a triad of sensitive to cold, localized tenderness and severe paroxysmal pain. Surgical resection is the treatment of choice.

We performed a prospective study over 10-year period from 2009 to 2019, including 30 patients with glomus tumors at the fingers. Epidemiologic, diagnostic, therapeutic and follow-up data were collected and a functional questionnaire was filled out postoperatively. The mean duration of symptoms before presentation was 3.8 years (range from 6 months to 11 years). The mean age at presentation was 38.8 (range from 19 to 60 years old) and female to male ratio was 9:1. Thumb 11, index finger 1, middle finger 8, ring finger 4, little finger 6. Clinical assessments and ultrasound were done preoperatively. The lesion involved the subungual region in 26 cases. The size of the tumor ranged from 3 to 9 mm. All thirty patients have had histopathological results proven glomus tumors .An average follow-up of 15 months (range from 6 months to 10 years) was largerly unevenful with nail deformity in two cases and recurrence in one. All patients were satisfied with their surgical results.

ĐẶT VẤN ĐỀ

U cuộn mạch là một khối u lành tính phát triển từ thể cuộn mạch. Triệu chứng lâm sàng của u cuộn mạch được Mason mô tả đầu tiên vào năm 1924 như là cơn đau kịch phát không tương quan với kích thước và vị trí u.

Do u cuộn mạch là loại u hiếm gặp của bàn tay, dấu hiệu thực thể thường nghèo nàn, trong đa số các trường hợp đau là dấu hiệu duy nhất nên thầy thuốc không có kinh nghiệm sẽ bỏ sót chẩn đoán hoặc chẩn đoán nhầm thành các bệnh khác như u thần kinh ngón, hội chứng Raynaud, viêm rễ thần kinh, viêm quanh móng…Thậm chí có bệnh nhân được chẩn đoán là Hysteria. Đa số bệnh nhân u cuộn mạch phải chịu đựng triệu chứng đau và có người không sử dụng được ngón tay có u cuộn mạch trong những sinh hoạt hàng ngày một thời gian dài từ vài tháng đến trên 10 năm [1], [5],[9],[10], [21] Đặc biệt trong những trường hợp u cuộn mạch đi kèm với một bệnh lý khác như rối loạn dinh dưỡng bàn tay sau chấn thương thì dấu hiệu lâm sàng của rối loạn dinh dưỡng có thể che mờ dấu hiệu lâm sàng của u cuộn mạch. Điều này cũng khiến cho việc chẩn đoán chậm trễ [19]. Ngoài ra Hui Lu đã báo cáo 1 ca bị nhiễm trùng ngón tay do biến chứng u cuộn mạch bị vỡ sau 5 năm không được chẩn đoán [25].

Việc chẩn đoán trễ, chẩn đoán sai đã ảnh hưởng đến tâm lý bệnh nhân. Thậm chí có bệnh nhân đã đề nghị cắt bỏ ngón tay do không chịu đựng nổi triệu chứng đau kéo dài [20]. Như vậy nếu u cuộn mạch không được chẩn đoán và điều trị đúng sẽ làm giảm chất lượng sống của người bệnh do mỗi khi ngón tay có u bị va chạm vào vật khác dù là va chạm nhẹ trong những sinh hoạt hàng ngày cũng gây ra những cơn đau kịch phát. Điều này khiến cho bệnh nhân không dám sử dụng ngón tay và họ gặp không ít khó khan trong sinh hoạt hàng ngày, trong lao động và chưa kể đến trong một số hoạt động thể dục thể thao và giải trí.

Những hiểu biết về giải phẫu, sinh lý học và tổn thương bệnh học của u cuộn mạch ở ngón tay là cơ sở quan trọng giúp thầy thuốc không bỏ sót chẩn đoán. Điều trị phẫu thuật lấy trọn khối u với kỷ thuật mổ chuẩn xác sẽ giúp giảm đau, giảm tỉ lệ biến chứng là tái phát và không gây biến dạng móng. Vì thế chúng tôi tiến hành nghiên cứu tiền cứu để đánh giá kết quả điều trị phẫu thuật cho các trường hợp u cuộn mạch tại bệnh viện Chấn thương

Chỉnh hình trong 10 năm.

MỤC TIÊU NGHIÊN CỨU

Hồi cứu kết quả phẫu thuật u cuộn mạch ở ngón tay:

1. Kết quả giảm đau sau mổ
2. Biến chứng biến dạng móng
3. Tỉ lệ tái phát

Chương 1. TỔNG QUAN TÀI LIỆU

1. Giải phẫu học và chức năng của móng tay

1.1. Phôi thai học móng tay [8]

- Móng tay hình thành và phát triển từ lớp thượng bì nguyên thủy trong khoảng thời gian thai nhi tuần thứ 9 đến tuần thứ 20. Móng tay hình thành và hoàn thiện dần theo hai phương diện là hoàn thiện hình thể và biệt hóa tế bào.
- Thai nhi 13 tuần: đầu ngón tay xuất viện vùng lõm tương ứng với vị trí sẽ mọc phiến móng, chất mầm móng nguyên thủy nằm dưới nếp móng gần
- Thai nhi 17 tuần: phiến móng bao phủ gần hết giường móng
- Thai nhi 36 tuần: phiến móng mọc tới đầu ngón với nếp móng bên, tiểu bì

A B C

Hình 1: Phôi thai học móng tay. (Nguồn: [8])

A: Các phần của móng khi thai 10 tuần

B: Các phần của móng khi thai 14 tuần

C: Các phần của móng khi thai 36 tuần

1.2. Giải phẫu học móng tay [15]

a. Phiến móng: hay còn gọi là móng

- Bề dầy: khoảng 0.5mm ở nữ và 0.6mm ở nam
- Gồm: chân móng (phần phiến móng nằm dưới da), thân móng và bờ tự do
- Cấu tạo bằng keratin trong suốt. Màu hồng của móng tay là do mạch máu dưới móng

- Mặt dưới của phiến móng có những rãnh dọc, giúp phiến móng dính vào giường móng
- Phiến móng phát triển dài ra liên tục trong suốt cuộc đời với tốc độ trung bình khoảng 3mm mỗi tháng. Thời gian trung bình để móng mọc từ chân móng tới bờ tự do là 4-6 tháng. Tốc độ mọc móng thay đổi tùy theo tuổi, thời tiết, ngón tay…Ví dụ móng ngón trỏ mọc nhanh hơn móng ngón út, mùa hè móng tay mọc nhanh hơn, bệnh nhân trẻ tuổi móng tay mọc nhanh hơn và móng tay mọc nhanh hơn móng chân

b. Nếp dưới móng (hyponychium): nằm giữa phiến móng và đầu ngón. Phần nối giữa bờ tự do của phiến móng và da đầu ngón, có tác dụng như hàng rào chống thấm

c. Liềm móng (Lunula): phần trắng hình bán nguyệt ở gốc móng, đây cũng chính là phần xa của chất mầm móng nhìn thấy được

d. Nếp móng: Phần da đóng khung bao xung quanh các cạnh của móng bao gồm:

- Nếp móng gần (Proximal naild fold)
- Nếp móng bên (Lateral nail fold)

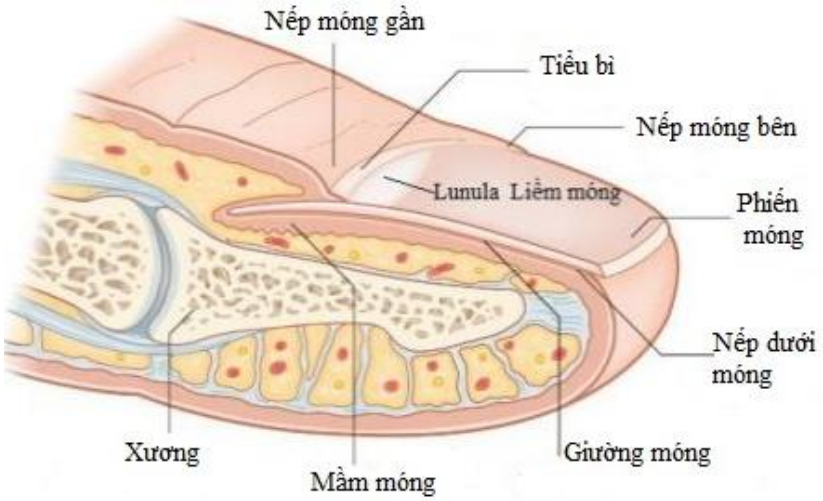

Hình 2: Các phần của đơn vị móng. (Nguồn: [15])

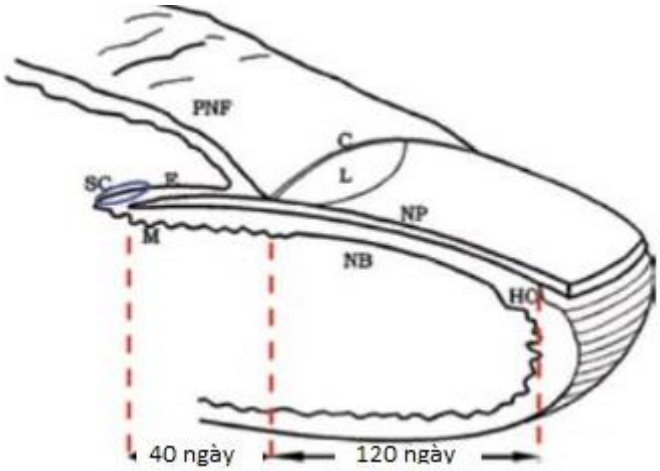

Hình 3: Sơ đồ một đơn vị móng của ngón tay. (Nguồn:[15])

(Cần 40 ngày để phiến móng mọc từ phần mầm móng đến bờ liềm móng và 120 ngày tiếp theo để mọc từ liềm móng đến nếp dưới móng).
C: tiểu bì E: Nếp dưới móng L: Liềm móng M: mầm móng NB: Giường móng
NP: Phiến móng PNF: Nếp móng gần SC: vùng chứa tê bào mầm PNF: Nếp móng gần

e. Mầm móng (Germinal matrix)

- Được che phủ gần như hoàn toàn bởi nếp móng gần
- Tạo ra những tế bào để hình thành phiến móng (tạo ra 90% phiến móng)
    - Mầm móng phần đỉnh hay phần gần (apical matrix) tạo ra lớp nông nhất của phiến móng. Lớp này được cấu tạo bởi những tế bào dẹt, đề kháng cao với tác nhân vật lý và hóa học.
    - Mầm móng phần giữa tạo ra lớp giữa của phiến móng
    - Mầm móng phần xa tạo ra lớp sâu nhất của phiến móng
- Kích thước và độ dầy của chất mầm móng sẽ tạo ra móng có bề ngang và độ dầy tương ứng.
- Tổn thương hoặc xơ sẹo phần mầm móng sẽ ảnh hưởng đến quá trình mọc móng nên khi phẫu thuật có ảnh hưởng đến mầm móng cần phải khâu tái tạo lại mầm móng

f. Giường móng (Nail bed): Còn gọi là mầm móng vô trùng (Sterile matrix).

- Cấu tạo bởi những tế bào thượng bì xếp thành nhiều lớp.
- Tổn thương phần này sẽ làm biến dạng móng

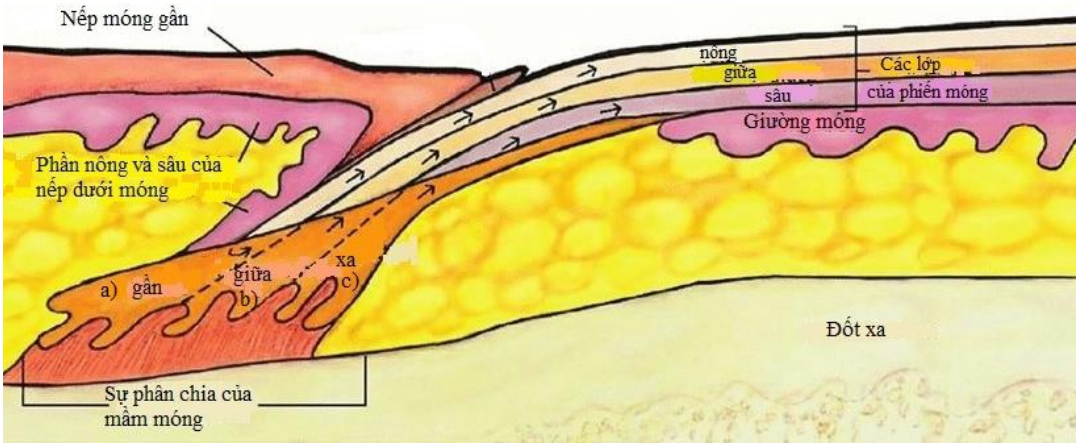

Hình 4: Sơ đồ về sự phân chia của mầm móng và sự đóng góp của chúng để tạo nên các lớp khác nhau của phiến móng. (Nguồn: [15])

1. Phần gần của mầm móng tạo nên lớp nông nhất của phiến móng
2. Phần giữa của mầm móng tạo nên lớp giữa của phiến móng
3. Phần xa của mầm móng tạo nên lớp sâu nhất của phiến móng

1.3. Máu nuôi móng là nhánh tận của động mạch ngón tay

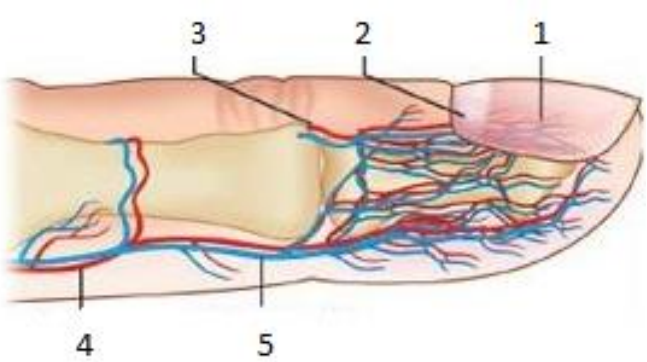

Hình 5: Máu cung cấp cho móng tay. (Nguồn: [8])

1. Cung mạch máu dưới móng xa
2. Cung mạch máu dưới móng gần
3. Cung mạch máu dưới móng nông
4. Động mạch ngón tay
5. Tĩnh mạch ngón tay

1.4. Thần kinh: Móng và vùng quanh móng được phân bố cảm giác bởi nhánh thần kinh ngón mặt lưng. Nhánh thần kinh này khi đi qua khớp liên đốt xa về phía đầu ngón sẽ phân thành 3 nhánh nhỏ vào giường móng, búp ngón và đầu ngón tay.

1.5. Chức năng của móng: Ngoài khía cạnh thẩm mỹ, móng tay có các chức năng [8]

- Bảo vệ xương đốt xa ngón tay, búp ngón, mô mềm xung quanh khỏi chấn thương do một số hoạt động như nắm, bắt.
- Tăng độ chính xác cho một số động tác tinh tế của đầu ngón qua lực đối kháng tác động lên búp ngón.
- Giúp thực hiện một số động tác: đào,leo trèo, cầm nắm, gãi.

2. ĐẠI CƯƠNG U CUỘN MẠCH:

2.1. Thể cuộn mạch: [8]

- Thể cuộn mạch là cấu trúc nằm trong da, hình o van có vỏ bao, kích thước khoảng 300µm,
- Thể cuộn mạch là sự thông nối động tĩnh mạch và phân bố nhiều thần kinh.
- Thể cuộn mạch có chức năng điều hòa nhiệt độ da.

2.2. Nguyên nhân hình thành u cuộn mạch:

- Nguyên nhân gây hình thành u cuộn mạch hiện chưa rõ. Một số tác giả cho rằng có liên quan đến chấn thương hoặc di truyền. Sự suy yếu trong cấu trúc thể cuộn mạch dẫn tới sự phì đại do phản ứng sau chấn thương. Một số nhà nghiên cứu đã nêu ra ra sự liên quan giữa nhiễm sắc thể 1p21-22 và sự đột biến gen glomulin [12],[27].
- Nguyên nhân gây ra triệu chứng đau của u cuộn mạch cũng chưa rõ. Nhiều giả thuyết nếu ra rằng: vỏ bao của u nhạy cảm với áp lực, sự hiện diện của đại bào phóng thích các chất như heparin, histamine và 5-hydroxytryptamin làm tăng nhạy cảm của thụ thể nhiệt và áp lực [27].

2.3. Dịch tể học u cuộn mạch:

- Đa số u cuộn mạch là u lành tính và có kích thước <10mm

- Y văn ghi nhận 1% u cuộn mạch có thể hóa ác. Năm 2001 Folpe và cộng sự đưa ra những tiêu chuẩn nghi ngờ sự ác tính của u cuộn mạch bao gồm u có kích thước lớn (>2cm), nằm ở các vị trí sâu, tốc độ phân bào tăng và hình ảnh phân bào không điển hình [12].
- U cuộn mạch thể đơn độc thường gặp, tuy nhiên trong một số hiếm trường hợp u cuộn mạch có thể có nhiều khối u. Di Chiacchio ghi nhận một trường hợp bệnh nhân có 2 khối u cuộn mạch dưới móng ngón III [7]
- U cuộn mạch thể đơn độc thường xuất hiện ở bàn tay, chiếm tỉ lệ 1-5% u phần mềm ở bàn tay.
- Thường gặp phụ nữ tuổi trung niên từ 30-50 tuổi [13],[14],[16],[24].
- U cuộn mạch thể nhiều khối u thường không đau, thường xuất hiện ở trẻ em và nam giới, theo gien trội [24].

2.4. **Phân loại:** Do u cuộn mạch cấu tạo từ tế bào cuộn mạch, mạch máu và cơ trơn nên tùy theo tỉ lệ thành phần 3 loại mô này mà u cuộn mạch được chia thành 3 loại [22],[24]:

- U cuộn mạch thể mạch máu (glomangiomas): chủ yếu cấu tạo bởi mạch máu
- U cuộn mạch thể đặc (solid glomus tumor): cấu tạo chủ yếu bởi tế bào cuộn mạch.
- U cuộn mạch thể cơ (glomangiomyomas): cấu tạo chủ yếu là cơ trơn

2.5. Vị trí u:

- Khi xuất hiện ở chi trên thì đa số u cuộn mạch nằm ở ngón tay. Và 75% u cuộn mạch ở ngón tay nằm dưới móng.Ngoài ra u cuộn mạch có thể xuất hiện trong búp ngón [21] hoặc nơi khác của bàn tay: ví dụ Nekkanti đã mô tả một trường hợp u cuộn mạch ở mô cái gây chẩn đoán nhầm với hội chứng ống cổ tay [29]. U u cuộn mạch cũng có thể xuất hiện ở khuỷu tay [36], hoặc xuất hiện ở ngón chân.
- Ngoài xuất hiện ở chi, một số ít trường hợp u cuộn mạch cũng có thể xuất hiện ở vùng đầu cổ như u cuộn mạch xuất hiện ở tai giữa, động mạch cảnh…

3. LÂM SÀNG U CUỘN MẠCH [6], [16],[24],[27]

3.1. **Dấu hiệu lâm sàng u cuộn mạch:**

- Điển hình là tam chứng kinh điển:
  - đau kịch phát khu trú
  - đau dữ dội khi đụng chạm
  - nhạy cảm với nhiệt độ lạnh.
- Một số dấu hiệu lâm sàng khác như: đốm xanh nhạt, hồng nhạt dưới móng
- Biến dạng móng.

Hình 6: Đốm hồng nhạt dưới móng. (Nguồn: [6])

Hình7: Biến dạng móng

3.2. Các nghiệm pháp lâm sàng

- Nghiệm pháp Love (Love’s pin test): Dùng đầu tù của kim kẹp giấy hoặc đầu bút bi ấn vào điểm trên ngón tay nghi ngờ có khối u. Nghiệm pháp dương tính khi bệnh nhân bị đau chói.

Hình 8: Cách thực hiện nghiệm pháp Love

- Nghiệm pháp Hildreth: Cách thực hiện:
    - Giở tay bệnh nhân để dồn duổi máu
    - Bệnh nhân được đặt ga rô và bơm lên đến 250mmHg .
    - Nghiệm pháp dương tính khi bệnh nhân thấy đau giảm khi bơm ga rô và đau đột ngột ở vùng có khối u khi xả ga rô.
- Nghiệm pháp nhạy cảm nhiệt độ lạnh: đau chói khi ngón tay có u tiếp xúc với nhiệt độ lạnh (Ví dụ như nhúng ngón tay vào ly nước lạnh. Bệnh nhân có cảm giác đau buốt dữ dội).

4. HÌNH ẢNH HỌC:

4.1. **Siêu âm doppler màu**: giá thành rẻ, không xâm lấn, thông dụng, được sử dụng thường quy để hỗ trợ chẩn đoán.

- Siêu âm sẽ ghi nhận một khối echo kém, tăng tưới máu trên doppler màu, phổ mao mạch chủ yếu**.**
- Siêu âm có giá trị đánh giá kích thước và vi trí tương quan của khối u để giúp cho phẫu thuật được thuận lợi. siêu âm có thể phát hiện khối u từ 2-3 mm [6]
- Đặc biệt siêu âm Doppler có giá trị trong chẩn đoán phân biệt đối với một số tổn thương khác vùng dưới móng.

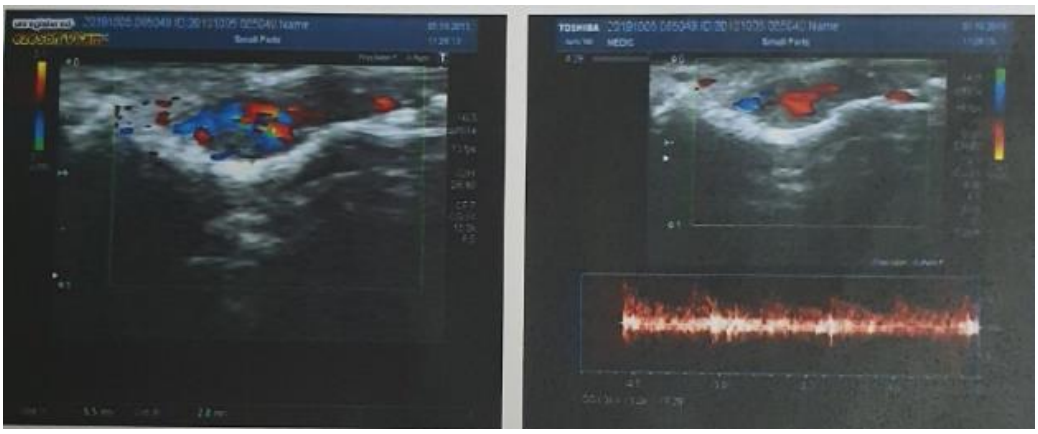

Hình 9: Hình ảnh siêu âm doppler của u cuộn mạch

4.2. Cộng hưởng từ (MRI):

- Là một cận lâm sàng không xâm lấn, có độ nhạy 90%, độ đặc hiệu 50% [2]
- Phát hiện được 82% đến 90% u cuộn mạch ở bàn tay [31] giúp phát hiện những khối u có kích thước nhỏ, hoặc giai đoạn sớm của bệnh, hữu ích trong những trường hợp dấu hiệu lâm sàng không rõ ràng [9],14].
- Giúp chẩn đoán phân biệt những tổn thương khác như u thần kinh, u hắc tố, u mạch máu cũng như dị vật [14],[27]
- Tuy nhiên vì giá thành cao nên không được chỉ định thường quy [7],[13].
- Hình ảnh điển hình của u cuộn mạch là đồng tín hiệu với móng tay bệnh nhân trên T1 và tăng tín hiệu trên T2.

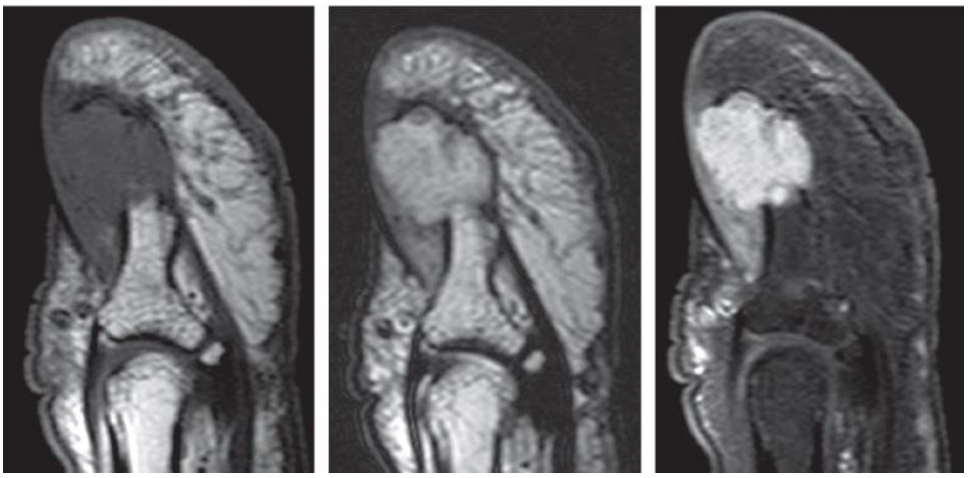

Hình 10: Hình MRI của u cuộn mạch ngón cái. (Nguồn: [3])

- Xquang: đa số không ghi nhận bất thường trên xquang thường quy. Một số ít trường hợp u cuộn mạch đã tồn tại lâu năm có thể thấy hình ảnh khuyết xương đốt xa ngón [6],[21].

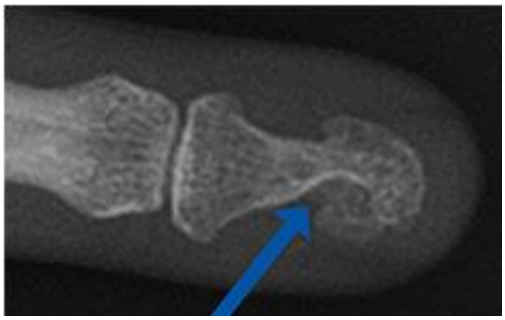

Hình 11: Khuyết xương đốt xa. (Nguồn: [6])

5. CHẨN ĐOÁN U CUỘN MẠCH:

5.1. Khai thác bệnh sử tỉ mỉ để phát hiện tam chứng kinh điển+nghiệm pháp lâm sàng là chìa khóa chủ yếu để chẩn đoán u cuộn mạch.[33]

5.2. Chẩn đoán xác định: Dựa vào kết quả giải phẫu bệnh. Trên khảo sát giải phẫu bệnh thường ghi nhận các tế bào hình tròn nhân tròn, bào tương nhiều giới hạn rõ, tế bào vây quanh mạch máu. Mô u tăng sản nhiều mạch máu. Có thể có vùng hyaline hóa.

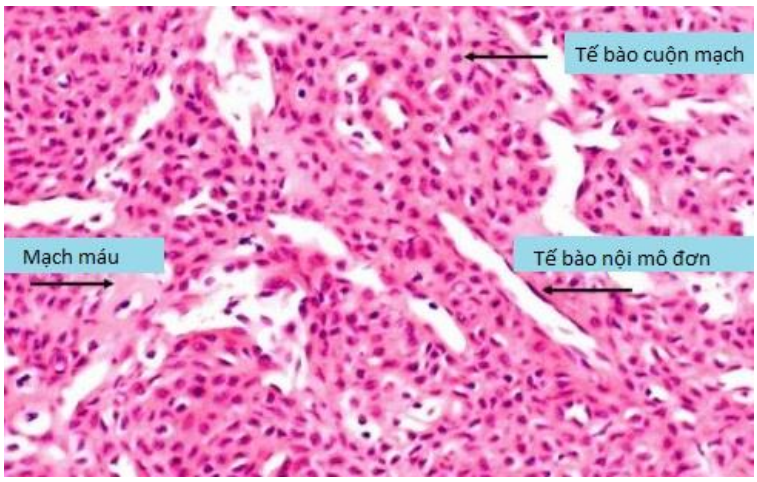

Hình 12: Giải phẫu học u cuộn mạch

5.2.1. Chẩn đoán phân biệt

- U máu
- U thần kinh
- U sụn xương
- Nang nhầy

6. ĐIỀU TRỊ U CUỘN MẠCH:

Điều trị cho u cuộn mạch ở ngón tay là phẫu thuật. U cuộn mạch sẽ không đáp ứng điều trị nội [16],[17],[24,[27]. Phương pháp phẫu thuật là cắt trọn u sinh thiết.

- Sử dụng kính lúp hoặc kính hiển vi: Do u cuộn mạch thường có kích thước nhỏ nên đa số các tác giả khuyến cáo sử dụng kinh lúp [17],[24], [28]
- Vô cảm: Tùy tác giả. Có thể là mê toàn thân [14] hoặc tê vùng [26] hoặc phong bế ngón tay [20],[24]
- Sử dụng ga rô: Tất cả các báo cáo đều ghi nhận có sử dụng ga rô khi phẫu thuật, có thể đặt ở cánh tay hoặc ga rô gốc ngón tay [5]
- Kỹ thuật mổ: [13]
- Đường mổ: Các tác giả dựa vào một hoặc nhiều yếu tố như bệnh sử cơn đau, nghiệm pháp Love, kết quả siêu âm, cộng hưởng từ để xác định vị trí u cuộn mạch. Tùy vị trí khối u để chọn đường rạch da
    - Đường mặt lưng: Đường chéo ở gốc móng (Hình 12)
        - Rạch một hoặc hai đường ở gốc móng vuông góc với tiểu bì
        - Giở móng lên để bộc lộ giường móng
        - Rạch dọc giường móng/mầm móng đi qua khối u là phương pháp kinh điển để bộc lộ rõ khối u [18]
        - Lấy trọn u không làm tổn thương giường móng/ mầm móng
        - Khâu lại giường móng/ mầm móng bằng chỉ tan. Khuyến cáo khâu bằng chỉ tan 6/0 hoặc 7/0 [13],[24]
        - Khâu đính lại móng [13],[24]
    - Đường bên cải biên để bảo tồn móng [27](Hình 16)

- Đường mặt lòng [21],[24],[31]
  - Rạch đường dọc hoặc ngang ở búp ngón
  - Lấy trọn khối u

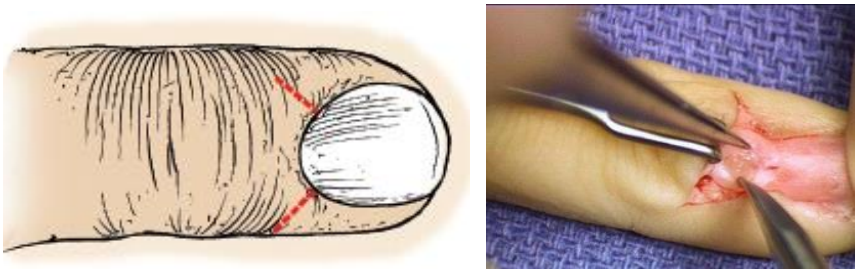

Hình 13: Đường rạch da mặt lưng, vuông góc tiểu bỉ
(U cuộn mạch nằm trong chất mầm móng)

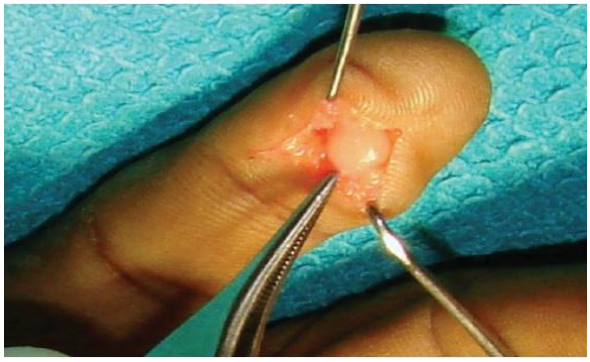

Hình 154: Đường rạch da dọc mặt lòng đốt xa. (Nguồn: [31])

(u cuộn mạch nằm trong búp ngón)

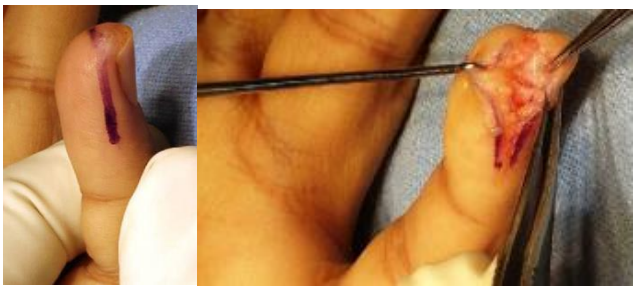

Hình 15: Đường rạch da cạnh bên ngón để bảo tồn móng. (Nguồn: [11])

7. BIẾN CHỨNG

7.1. Tái phát:

- Tỉ lệ tái phát thay đổi tùy tác giả và thời gian theo dõi.
    - Không tái phát: Bhaskaranand báo cáo lô nghiên cứu 14 ca [4], Garg báo cáo lô nghiên cứu 30 ca với thời gian theo dõi 35 tháng [11].
    - Các tác giả khác báo cáo tỉ lệ tái phá từ 4-50% [10],[12]
- Các yếu tố nguy cơ tái phát:
    - Tái phát sớm: Cắt không hết u hoặc có một u thứ hai nhưng không được chẩn đoán nên không được cắt bỏ trong phẫu thuật lần đầu.
    - Tái phát muộn: do sự hình thành của một tổn thương mới ở tại vị trí hoặc gần vị trí phẫu thuật trước đây [5],[13].
- Tỉ lệ tái phát của những u cuộn mạch dưới móng cao hơn do phẫu thuật viên có khuynh hướng cắt dè dặt và bảo tồn chất nền móng để không gây biến dạng móng về sau. Nếu tái phát trong vòng vài ngày hoặc vài tuần sau phẫu thuật thì nghi ngờ chưa lấy hết khối u. Nhưng nếu triệu chứng đau xuất hiện trở lại sau vài năm nghĩ nhiều đến khả năng có nhiều hơn một khối u cuộn mạch.
- Nhiều biện pháp đã được khuyến cáo để giảm tỉ lệ tái phát: sử dụng kính lúp hoặc kính hiển vi, sử dụng 2 ga rô một ở cánh tay hoặc và một gốc ngón[27]
- Nếu dấu hiện u cuộn mạch kéo dài trên 3 tháng phải có chỉ định khảo sát hình ảnh học và mổ lại thám sát [27].

7.2. Biến dạng móng

Chương 2. ĐỐI TƯỢNG VÀ PHƯƠNG PHÁP NGHIÊN CỨU

3.1 Đối tượng nghiên cứu: Tất cả bệnh nhân được chẩn đoán u cuộn mạch được điều trị phẫu thuật tại Chi Trên và khoa Vi phẫu tạo hình của Bệnh viện Chấn thương Chỉnh hình từ năm tháng 01/2009 đến tháng 12/2019

- **Tiêu chuẩn chọn bệnh:**
  - ✓ U cuộn mạch ở ngón tay
  - ✓ Bệnh nhân có thời gian theo dõi sau mổ ít nhất 6 tháng
  - ✓ Bệnh nhân đồng ý tham gia vào nghiên cứu
- **Tiêu chuẩn loại trừ**
  - ✓ U cuộn mạch ngoài bàn tay
  - ✓ Bệnh nhân từ chối tham gia vào nghiên cứu

3.2 Phương pháp nghiên cứu

3.2.1 Thiết kế nghiên cứu:

- ✓ Hồi cứu
- ✓ Chọn mẫu: Bệnh nhân > 16 tuổi, được điều trị phẫu thuật trong khoảng thời gian tháng 01/2009 đến tháng 12/2019 và chẩn đoán xác định sau mổ là u cuộn mạch bằng kết quả giải phẫu bệnh

3.2.2 Công cụ nghiên cứu:

- Hồ sơ bệnh án theo bệnh án mẫu khi bệnh nhân đến tái khám tại bệnh viện.
- Phiếu khảo sát để bệnh nhân trả lời và gửi qua đường bưu điện
- Bệnh nhân trả lời phỏng vấn qua điện thoại, tin nhắn
- Hình ảnh ngón tay mổ được bệnh nhân chụp và gửi qua viber, zalo

3.2.3 Thu thập dữ liệu

- Chẩn đoán trước mổ
  - Bệnh sử ghi nhận
    - Đặc điểm triệu chứng đau
    - Thời gian từ lúc đau đến lúc được chẩn đoán
    - Điều trị trước đó

- Khám lâm sàng:
  - Móng: Biến dạng? Đốm xanh/ hồng nhạt dưới móng?

A B

Hình 15: Các đốmxuất hiện dưới móng. (Nguồn: Tự chụp)
A: Đốm xanh nhạt dưới móng ngón III
B: Đốm hồng nhạt dưới móng ngón IV

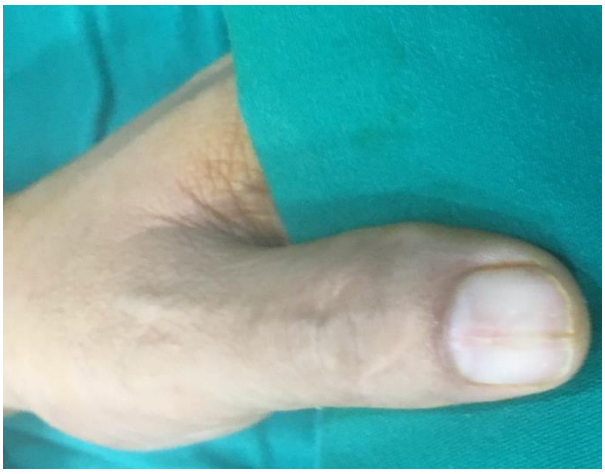

Hình 16: Móng biến dạng với một đường lõm dọc. (Nguồn: Tự chụp)

- Các nghiệm pháp: Nghiệm pháp Love, nghiệm pháp nhạy cảm nhiệt độ lạnh

- Cận lâm sàng:
  - Siêu âm: Tất cả 30 bệnh nhân trong lô nghiên cứu của chúng tôi đều được chỉ định làm siêu âm trước mổ

- MRI: Do dấu hiệu lâm sàng của 30 ca trong lô nghiên cứu của chúng tôi đều điển hình và hơn nữa chi phí chụp MRI khá cao nên chúng tôi không khuyến cáo bệnh nhân chụp cộng hưởng từ trước mổ.

3.2.4 Phương pháp phẫu thuật và phục hồi chức năng

❖ Chuẩn bị tiền phẫu:

- Bệnh nhân được mổ theo kế hoạch hoặc yêu cầu, được khám tiền mê trước mổ để phát hiện và điều trị các bệnh lý nội khoa đi kèm nếu cần.
- Nếu bệnh nhân có những tổn thương viêm da hoặc viêm quanh móng ngón tay có u sẽ được điều trị nội khoa trước khi phẫu thuật

❖ Kỹ thuật mổ:

- Vô cảm: Tê đám rối thần kinh cánh tay
- Tư thế bệnh nhân: nằm ngửa, tay dạng 90^0 đặt trên bàn mổ
- Ga rô hơi cánh tay, thường bơm khoảng 250mmHg
- Đường rạch da: Gốc móng (u dưới móng) hoặc búp ngón nếu u nằm trong búp ngón.

A

B

Hình 17: Đường rạch da. (Nguồn: Tự chúp)

A: Rạch da mặt lưng,vuông góc với tiểu bì (gốc móng)

B: Đường rạch da mặt lòng: dọc búp ngón

- Kỹ thuật lấy khối u:
  - U dưới móng: Bóc tách phiến móng ra khỏi nếp móng gần, tiểu bì và nếp móng bên (1 bên), giở móng về một phía. (Hình 18) để bộc lộ toàn bộ mầm

móng và giường móng. U cuộn mạch là một vùng phập phều màu hồng nằm dưới nền móng hoặc mầm móng. Dùng dao mổ 15 xẻ dọc giường móng (nếu u nằm dưới giường móng) hoặc mầm móng (u nằm dưới mầm móng). Bóc tách u khỏi mô xung quanh và lấy trọn u. Thám sát xem u có gây khuyết xương đốt xa không? Dùng cu rét cạo nhẹ nhàng quanh khối u. Cẩn thận không gây tổn thương giường móng hoặc mầm móng. Khâu lại mầm móng/giường móng bằng chỉ tan.

- U ở búp ngón: Sau khi rạch da, xác định vị trí khối u , tách u ra khỏi mô xung quanh và lấy trọn u

- Xả ga rô cầm máu.
- Đóng vết mổ. Khâu đính móng bằng chỉ nylon 4/0.

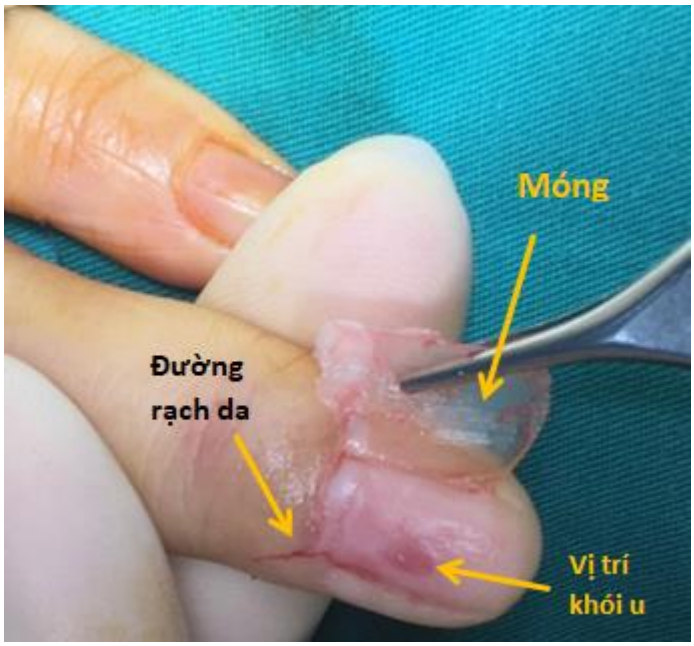

Hình 18: Giở phiến móng về một phía để bộc lộ giường móng.
Mũi tên vàng chỉ vị trí u là vùng phập phều màu hồng
(Nguồn: Tự chụp)

Hình 19: Mũi tên đen chỉ giường móng được xẻ dọc để lấy khối u cuộn mạch.
(Nguồn: Tự chụp)

Hình 20: Mũi tên đen chỉ phần mầm móng có u cuộn mạch.
(Nguồn: Tự chụp)

Hình 20: Mũi tên đen chỉ u cuộn mạch sau khi bóc tách
ra khỏi chất mầm móng. (Nguồn: Tự chụp)

Hình 21: Lấy trọn khối u. (Nguồn: Tự chụp)

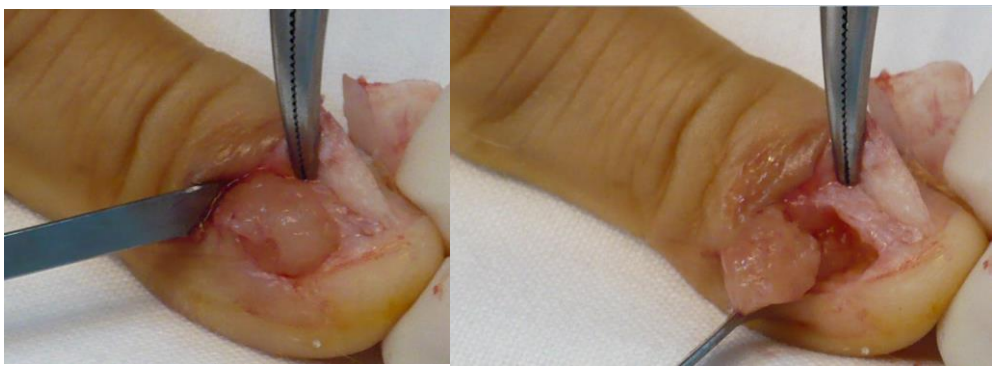

Hình 22: Trường hợp u cuộn mạch ở giường móng và hủy xương đốt xa.
(Bệnh nhân số 16. Nguồn: Tự chụp)

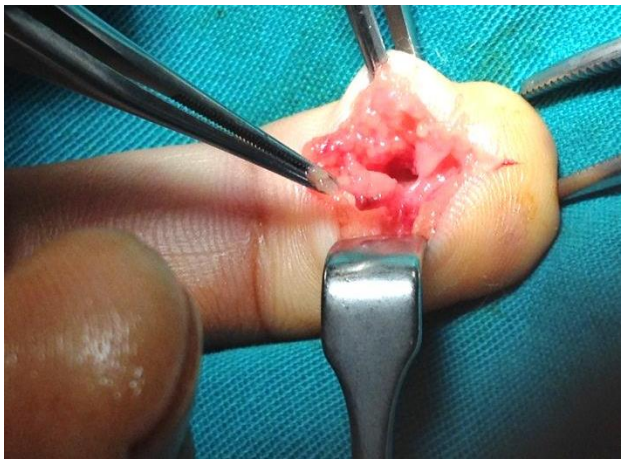

Hình 23: Bộc lộ u cuộn mạch ở búp ngón. (Bệnh nhân số 25. Nguồn: Tự chụp)

Hình 24: Lấy trọn u cuộn mạch. (Nguồn: Tự chụp)

Hình 25: Khâu vết mổ và khâu đính lại móng. (Nguồn: Tự chụp)

❖ Chăm sóc hậu phẫu:

- Thay băng và cắt chỉ như thường quy, cắt chỉ khâu đính móng sau 3 tuần

❖ Tái khám sau mổ đánhgiá:

- Mức độ đau: đánh giá theo thang điểm 10
    - 0 điểm: không đau
    - 1-2 điểm: đau ít, không ảnh hưởng hoạt động

- 3-4 điểm: Đau nhưng vẫn thực hiện được một số các hoạt động xen kẽ nghỉ ngơi
- 5-6 điểm : Đau vừa, không thể thực hiện được một số các hoạt động
- 7-8 điểm: Đau nhiều không thể thực hiện được một số các hoạt động
- 9-10 điểm: Đau nhiều không thể thực hiện được bất kỳ hoạt động nào

- Biến chứng phẫu thuật: biến dạng móng và dấu hiện tái phát

3.3 Lô nghiên cứu: 30 bệnh nhân

❖ Giới tính

- Nữ : 27
- Nam : 03

❖ Độ tuổi trung bình: 38.8 tuổi (thay đổi từ 19đ60 tuổi).

❖ Thời gian từ khi có triệu chứng đau đến lúc phẫu thuật là 3.8 năm (thay đổi từ 6 tháng-11năm)

❖ Điều trị trước đó: Cả 30 ca đều đi điều trị nhiều nơi, với nhiều thầy thuốc với chẩn đoán là viêm móng, viêm thần kinh ngón.

❖ Bên có khối u:

✓ Tay trái : 10 ca

✓ Tay phải : 20

❖ Ngón tay có khối u

✓ Ngón I : 11 ca

✓ Ngón II : 01

✓ Ngón III : 08

✓ Ngón IV : 04

✓ Ngón V : 06

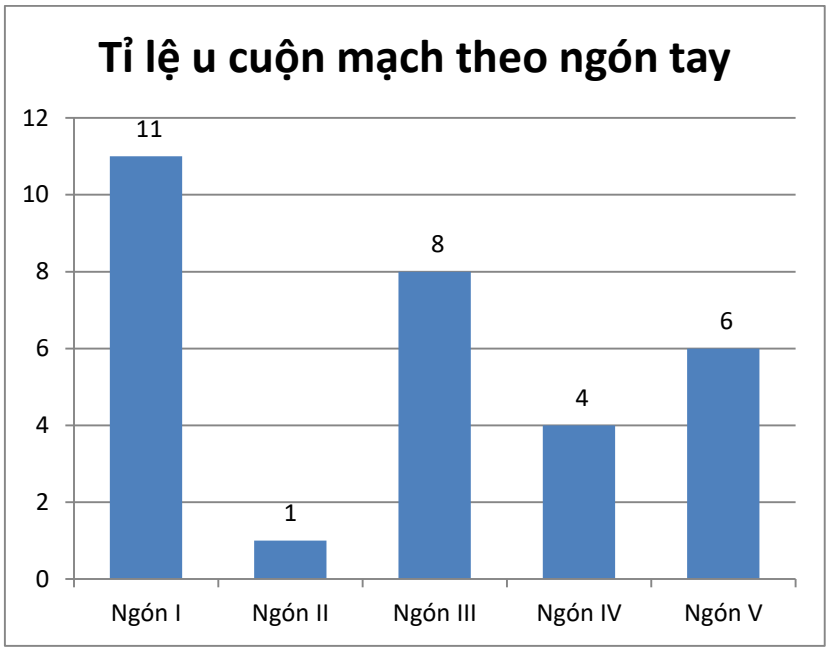

❖ Loại u cuộn mạch

- U cuộn mạch dưới móng : 26 ca
- U cuộn mạch búp ngón : 04

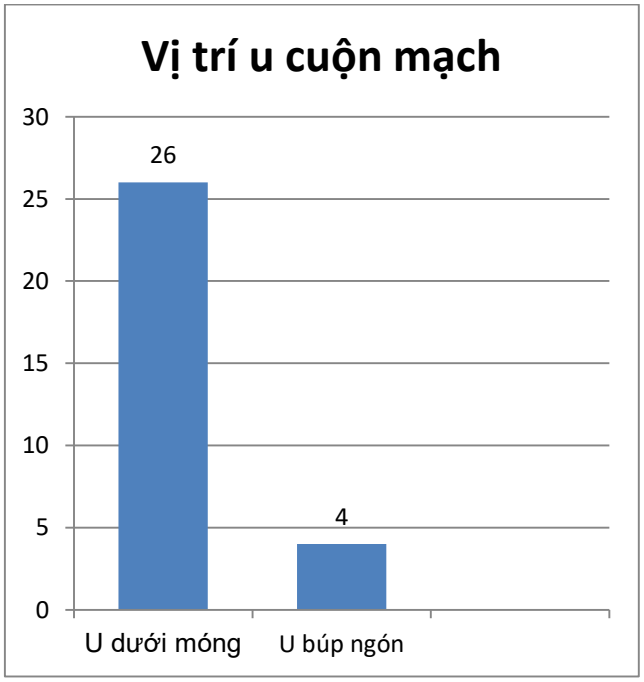

❖ Dấu hiệu lâm sàng:

✓ Điểm đau cố định và đau kịch phát : 30 ca

- ✓ Nhạy cảm với nhiệt lạnh : 25
- ✓ Đốm xanh/hồng nhạt dưới móng : 02
- ✓ Biến dạng móng : 01
- ✓ Nghiệm pháp
  - Nghiệm pháp Love dương tính : 30 ca

❖ Hình ảnh học:

- Siêu âm: phù hợp u cuộn mạch : 30 ca
- MRI: Trong lô nghiên cứu của chúng tôi không có ca nào chụp MRI, Hơn nữa theo một số tác giả trong lô nghiên cứu của họ mặc dù MRI cho kết quả âm tính, nhưng lâm sàng nghĩ nhiều đến u cuộn mạch nên bệnh nhân vẫn được điều trị phẫu thuật. Sau mổ kết quả giải phẫu bệnh xác định là u cuộn mạch [2],[26]

❖ Điều trị:

- Sử dụng kính lúp:
  - Có sử dụng kính lúp : 19 ca
  - Không sử dụng kính lúp : 11 ca
- Đường mổ:
  - Mặt lưng ngón : 26
  - Búp ngón : 04
- Đặc điểm u cuộn mạch trong lô nghiên cứu
  - Loại u cuộn mạch: 30 ca đều là khối u đơn độc, không ghi nhận ca nào có hai u trở lên
  - Hình dạng: hình ovan hoặc hình tròn
  - Kích thước: 3-9mm
  - Giải phẫu bệnh: 30 ca đều có kết quả giải phẫu bệnh xác định là u cuộn mạch

❖ Kết quả giải phẫu bệnh sau mổ: 30 ca đều được xác định là u cuộn mạch

❖ Thời gian theo dõi: Trung bình là 1,5 năm (thay đổi từ 6 tháng- 10 năm)

Chương 3. KẾT QUẢ

Kết quả đánh giá dựa vào các tiêu chuẩn: Sự hài lòng của bệnh nhân, triệu chứng đau,

- Hài lòng:
  - Rất hài lòng : 28 ca
  - Hài lòng : 02 ca
  - Không : 0
- Đau

Thang điểm đau	*Số ca*
0 điểm	29 ca
2 điểm	01 ca

- Biến chứng:
  - Nhiễm trùng : 0
  - Tái phát : 01 ca (Bệnh nhân số 9)
  - Biến dạng móng sau phẫu thuật:
    - Không biến dạng : 29 ca
    - Biến dạng nhẹ : 01 ca (Bệnh nhân số 30: trước mổ khô, giòn, dễ gãy, móng biến dạng với một đường lõm dọc suốt phiến móng. Sau mổ móng bớt khô, không lõm nhưng có một đường gồ dọc phiến móng)
- Trở về với công việc trước đây: 100% bệnh nhân đều có thể trở về với công việc trước đây

Chương 4. BÀN LUẬN

1. Dịch tể học: độ tuổi trung bình của nghiên cứu là 38.8, phân bố giới tính là 27 nữ/3 nam chứng tỏ u cuộn mạch thường xuất hiện ở phụ nữ tuổi trung niên.
2. Về chẩn đoán: u cuộn mạch thuộc loại bệnh lý khó chẩn đoán, nhất là khi khối u có kích thước nhỏ (<3mm) và không có biểu hiện ở móng. Trong lô nghiên cứu của chúng tôi tất cả bệnh nhân đều không được chẩn đoán u cuộn mạch vào lúc xuất hiện triệu chứng đau. Thời gian trung bình từ khi bệnh nhân trong lô nghiên cứu có triệu chứng đau cho tới khi được chẩn đoán u cuộn mạch là 3.8 năm (thay đổi từ 6 tháng đến 11 năm). Chẩn đoán chủ yếu dựa vào khai thác bệnh sử tỉ mỉ kết hợp lâm sàng để ghi nhận đặc điểm triệu chứng đau: điểm đau khu trú, kịch phát với va chạm nhẹ và nhạy cảm với nhiệt độ lạnh. Khám lâm sàng 100% bệnh nhân trong lô nghiên cứu của chúng tôi dương tính với nghiệm pháp Love. Điều này phù hợp với y văn [5],[10][13].

   Chẩn đoán xác định sau mổ dựa vào kết quả giải phẫu bệnh.[7],[10]
3. Về vị trí u cuộn mạch ở ngón tay: U cuộn mạch dưới móng chiếm đa số, 26 ca / 30 ca, chiếm tỉ lệ 86,7%.
4. Về ngón tay có khối u: trong 30 ca của lô nghiên cứu, 11 ca ở ngón 1 (36,7%), 8 ca ở ngón III (26.7%), 6 ca ở ngón V (20%), 4 ca ở ngón IV (13,3%) và 1 ca ở ngón II (3,3%).
5. Về kích thước khối u: Tất cả u cuộn mạch trong lô nghiên cứu đều có kích thước <10mm, thay đổi từ 3mm đến 9mm. tương tự như y văn [24]
6. Kỹ thuật mổ: Lấy trọn khối u là phương pháp tốt nhất để giảm triệu chứng đau và phòng ngừa tái phát, Trong lúc phẫu thuật quan trọng là phẫu trường không máu để thấy rõ tổn thương, khuyến cáo sử dụng ga rô. Trong trường hợp khối u xâm lấn vào xương, phải dùng cu rét cạo sạch phần mô bướu trong xương đốt xa. Đối với khối u dưới móng, nên dùng đường rạch da gốc móng, lóc phiến móng ra khỏi mô xung quanh và giở về một phía để bộc lộ hoàn toàn giường móng và nền móng. Xẻ dọc giường móng, nền móng để lấy trọn u và khâu phục hồi lại giường móng để không

bị biến dạng móng. Vì tổn thương có kích thước nhỏ (< 10mm) nên khuyến cáo sử dụng kính lúp khi phẫu thuật.

- Hình ảnh học: Đối với 30 ca của lô nghiên cứu bệnh nhân chỉ được chỉ định siêu âm trước mổ, không chỉ định MRI vì giá thành cao. Hơn nữa tất cả 3o ca đều có dấu hiệu lâm sàng điển hình và nghiệm pháp Love dương tính 100%. Điều này cũng phù hợp với kết luận của một số tác giả khi nghiên cứu về vai trò của siêu âm và MRI trong chẩn đoán u cuộn mạch [30]. Điền hình như lô nghiên cứu của Santoshi bao gồm 37 bệnh nhân [31] không thực hiện MRI trước mổ và kết quả giải phẫu bệnh 37 ca đều xác nhận u cuộn mạch. Grover chỉ định chụp MRI cho 5 bệnh nhân có điều kiện kinh tế trong 10 ca nghiên cứu. Và chỉ có 3 trong 5 bệnh nhân có hình ảnh MRI điển hình là u cuộn mạch. Kết quả giải phẫu bệnh của 10 ca trong lô nghiên cứu đều xác định u cuộn mạch.[13]

7. Kết quả:
    a. Giảm đau: từ 2-4 tuần sau mổ. tương tự các báo cáo trong y văn [5]
    b. Biến dạng móng
    c. Tái phát: 1 ca u cuộn mạch dưới móng tái phát sau mổ???? tháng

KẾT LUẬN

U cuộn mạch là một loại u lành tính. Chẩn đoán thường bị trễ do dấu hiệu thực thể nghèo nàn. Trong thời gian bệnh và trước khi được chẩn đoán chính xác bệnh nhân thường phải đi khám qua nhiều chuyên khoa, trải nhiều giai đoạn điều trị nội như chính mé, u thần kinh, viêm khớp…..nhưng thường không hiệu quả. Chẩn đoán chủ yếu dựa vào khai thác bệnh sử và kết hợp lâm sàng để tìm ra tam chứng điển của u cuộn mạch: đau kịch phát khu trù, dau dữ dội khi chạm vào vị trí có khối (dù va chạm chỉ rất nhẹ) và nhạy cảm nhiệt độ lạnh. Điều tri duy nhất là phẫu thuật: lấy trọn u và sinh thiết. Mặc dù là một tổn thương lành tính như do u cuộn mạch xuất hiện ở ngón tay và gây ra triệu chứng đau với va chạm dù rất nhẹ. Điều này đã gây ảnh hưởng chức năng ngón tay nói riêng và bàn tay nói chung trong sinh hoạt hàng ngày hoặc trong lao động cũng như các hoạt động thể thao, giải trí có sử dụng bàn tay. Điều này đã làm giảm chất lượng sống của người bệnh.

Theo kết quả của lô nghiên cứu: Tất cả bệnh nhân đều hài lòng với kết quả phẫu thuật: hết đau sau mổ, sử dụng ngón tay trong sinh hoạt, lao động không còn e ngại sự va chạm của ngón tay và không còn áp lực tâm lý bệnh tật.Không ghi nhận biến dạng móng

Trả lời câu hỏi mục tiêu đề tài: điều trị phẫu thuật u cuộn mạch ở ngón tay giúp giảm đau và sự tuân thủ kỹ thuật mổ sẽ không để lại di chứng biến dạng móng.

TÀI LIỆU THAM KHẢO

TÀI LIỆU TIẾNG VIỆT

1. Vũ Hoàng Liên. U cuộn mạch thần kinh dưới móng.Y học Thực Hành, 2010; 728 (7): 105-107

TÀI LIỆU TIẾNG ANH

2. A R Afshar. Volar approach to extirpate subungual glomus tumor: report of two cases. Arch Iranian Med, 2005; 8 (4): 311 – 313
3. M.M. AlQattan. Magnetic Resonance Imaging in the Diagnosis of Glomus Tumors of the Hand. Journal of Hand Surgery, 2005; 30 (5): 535-540
4. HJ Baek. Subungual Tumors: Clinicopathologic correlation with US and MR Imaging findings. Radiographics, 2010; 30 (6): 1621-1636
5. K. Bhaskaranand. Glomus Tumour of the Hand. Journal of Hand Surgery, 2012
6. T. Carlsted. Glomus Tumor in the Hand: A Clinical and Morphological Study. Acta orthop. Scand., 1983;54, 296-302
7. A Chaiton. Three Cases of glomus Tumor-An Unsual Cause of Hand Pain. The Rheumatologist, 2016
8. N. Di Chiacchio. Synchronous subungual glomus tumors in the same finger. An Bras Dermatol, 2012; 87 (2): 475-476
9. P. Deepika. Anatomy, Embryology, biochemistry, blood Supply and function of the nail. Nails and its disorders, 2013
10. H. Fujioka. Treatment of Subungual Glomus Tumor. Kobe J. Med. Sci., 2009; 55 (1): E1-E4
11. R. Fazwi. Glomus Tumour: A Retrospective Review of 15 Years-Experience in A Single Institution. Malaysian Orthopaedic Journal, 2015;5(3)
12. B. Garg. Nail-preserving modified lateral subperiosteal approach for subungual glomus tumour: Surgical approach. Musculoskeletal Surgery, 2016; 100 (1): 43–48

13. Z Gombos. Glomus tumor. Arch Pathol Lab Med, 2008;132, 1448-1452
14. C. Grover. Transungual surgical Excision of Subungual glomus tumour, Journal of Cutaneous and Aesthetic Surgery, 2013, 6 (4): 196-203
15. KW Ham. Glomus Tumors: Symptoms Variation and Magnetic Resonance Imaging For Diagnosis. Archives of Plastic Surgery, 2013; 40: 392-396
16. E. Haneke. Anatomy of the nail unit and the nail biopsy. Seminar in Cutaneous Medicine and Surgery, 2015; 34 (2): 95-100.
17. R Hazani. Glomus Tumors of the Hand**.** Journal of Plastic Surgery, 2008; 447-450
18. K.Hufschmidt. Glomus tumors of the upper limb: single-center retrospective study of clinical and functional outcomes. Hand surgery and Rehabilitation, 2017, 36 (4): 290-295
19. H. Jawalkar. Subungual glomus tumors of the hand: Treated by transungual excision. Indian J Orthop., 2015; 49(4): 403–407.
20. H.J. Jeong. Concomitant Glomus Tumor with CRPS in the Hand. Korean J Pain, 2013; 26 (3): 295-298.
21. Y.S.Jiang. Subungual glomus tumor causing 15 years of pain: a case report. Int J Clin Exp Med, 2016; 9 (12): 23734-23737.
22. D.H. Kim. Glomus tumor of the finger tip and MRI appearance. The Iowa Orthopedic Journal, Vol 19, 136-138
23. R.D.A. Khan. Glomus tumours: Outcome based on tumour location in hand. JPMA65., 2015; S-3
24. H-J Lee. Nail-preserving excision for subungual glomus tumour of the hand. Journal of Plastic Surgery and Hand Surgery, 2014; 48 (3): 201-204
25. W. Lee. Glomus Tumor of the Hand. Arch Plast Surg. 2015; 42(3): 295–301.
26. Hui Lu. Rupture of a subungual glomus tumor of the finger. BMC Cancer, 2018; 18:505
27. C.Macharia. Glomus tumor presenting as complex regional pain syndrome of the lefy upper limb: a case report. Journal of Medical Case Reports 2015

28. V. M. Morey. Glomus tumours of the hand: Review of literature. Journal of Clinical Orthopaedics and Trauma, 2016; 286-291
29. S. Nazerani. Diagnosis and Management of Glomus Tumors of the Hand. Techniques in Hand & Upper Extremity Surgery, 2010; 14(1):8-13
30. S Nekkanti. A rare case of Glomus Tumor of the Thenar Emenenceof the Hand Misdiagnosed as Carpal tunel Syndrome. Journal of Orthopaedics Case Reports, 2016; 6 (3): 43-45
31. Pandey. Subungual Glomus Tumours: Is Magnetic Resonance Imaging or Ultrasound Necessary for Diagnosis?Malaysian Orthopaedic Journal, 2017; 11(1)
32. Santoshi. Glomus of the fingertips: A frequently missed diagnsis. J Family Med Prim Care, 2019;8:904-8
33. C.U.K. Tang. Where is the Lesion? Glomus Tumors of the Hand. Archives of Plastic Surgery, 2013; 40: 492-495.
34. Y. Tomak. Subungual glomus tumours of the hand: diagnosis and treatment of 14 cases. Scandinavian Journal of Plastic and Reconstructive Surgery and Hand Surgery, 121-124
35. S. K.Trehan. Characteristics of Glomus Tumors in the Hand Not Diagnosed on Magnetic Resonance Imaging. The Journal of Hand Surgery, 2015; 40 (3): 542-545
36. MM Uddin. Subungual Glomus Tumor: Study of 20 Cases. Faridpur Med. Coll. J., 2017;12(2):64-67
37. C. P White. Atypical presentation of a glomus tumour: A case report. Can J Plast Surg., 2006; 14 (4)

BỆNH ÁN MINH HỌA 1

(Bệnh nhân số 1)

Bệnh nhân Dương Thị T., nữ, 1966, nhân viên văn phòng (Số hồ sơ: 1391CT/09)

Bệnh sử:

- Từ 10 năm đau chói gốc móng ngón 5 tay (P) đau tăng khi đụng chạm nhẹ và đau buốt khi tiếp xúc nước lạnh.
- Đã được điều trị như viêm quanh móng nhưng đau không giảm

Lâm sàng:

- Không biến dạng móng, không có đốm xanh tím dưới móng.
- Love test (+)
- Tiếp xúc nước lạnh: đau ↑

Siêu âm: Tổn thương phù hợp u cuộn mạch

Chẩn đoán: U cuộn mạch ngón V tay (P)

Điều trị: Phẫu thuật 21-3-2009

- Phẫu thuật lấy trọn u . U có vỏ bao kích thước 6x7x7 mm

Kết quả sau mổ:

- Lần tái khám đầu tiên:
    - Hết đau sau mổ 3 tuần
    - Love test (-)
    - Tiếp xúc nước lạnh: không cón cảm giác đau buốt
- Lần tái khám cuối cùng:
    - Không biến dạng móng
    - Sử dụng ngón tay bình thường
    - Rất hài lòng

Hình ngón V trước mổ, không ghi nhận bất thương móng

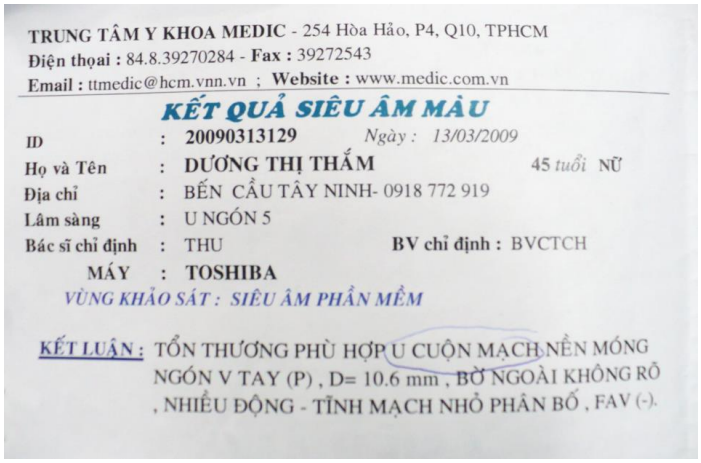

TRUNG TÂM Y KHOA MEDIC - 254 Hòa Hảo, P4, Q10, TPHCM
Điện thoại : 84.8.39270284 - Fax : 39272543
Email : ttmedic@hcm.vnn.vn ; Website : www.medic.com.vn

KẾT QUẢ SIÊU ÂM MÀU

ID : 20090313129 Ngày : 13/03/2009
Họ và Tên : DƯƠNG THỊ THẮM 45 tuổi NỮ
Địa chỉ : BẾN CẦU TÂY NINH- 0918 772 919
Lâm sàng : U NGÓN 5
Bác sĩ chỉ định : THU BV chỉ định : BVCTCH
MÁY : TOSHIBA
VÙNG KHẢO SÁT : SIÊU ÂM PHẦN MỀM

KẾT LUẬN : TỔN THƯƠNG PHÙ HỢP U CUỘN MẠCH NỀN MÓNG NGÓN V TAY (P) , D= 10.6 mm , BỜ NGOÀI KHÔNG RÕ , NHIỀU ĐỘNG - TĨNH MẠCH NHỎ PHÂN BỐ , FAV (-).

Kết quả siêu âm trước mổ kết luận phù hợp u cuộn mạch nền móng ngón V

Hình trong mổ: Sau khi rạch da, giở móng vế một phía, thấy khối u dưới mầm móng

Bóc tách khối u khỏi mầm móng

U cuộn mạch được tách khỏi mầm móng. Kích thước u khoảng 7mm

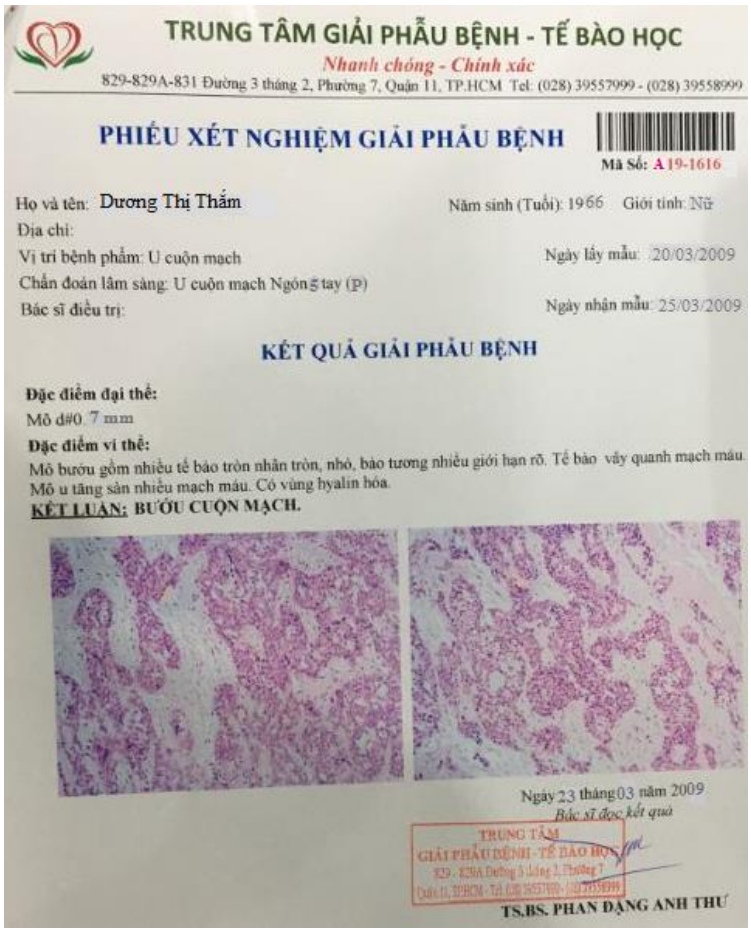

TRUNG TÂM GIẢI PHẪU BỆNH - TẾ BÀO HỌC

Nhanh chóng - Chính xác

829-829A-831 Đường 3 tháng 2, Phường 7, Quận 11, TP.HCM Tel: (028) 39557999 - (028) 39558999

PHIẾU XÉT NGHIỆM GIẢI PHẪU BỆNH

Mã Số: A19-1616

Họ và tên: Dương Thị Thắm Năm sinh (Tuổi): 1966 Giới tính: Nữ

Địa chỉ:

Vị trí bệnh phẩm: U cuộn mạch Ngày lấy mẫu: 20/03/2009

Chẩn đoán lâm sàng: U cuộn mạch Ngón 5 tay (P)

Bác sĩ điều trị: Ngày nhận mẫu: 25/03/2009

KẾT QUẢ GIẢI PHẪU BỆNH

Đặc điểm đại thể:

Mô d#0.7 mm

Đặc điểm vi thể:

Mô bướu gồm nhiều tế bào tròn nhân tròn, nhỏ, bào tương nhiều giới hạn rõ. Tế bào vây quanh mạch máu. Mô u tăng sản nhiều mạch máu. Có vùng hyalin hóa.

KẾT LUẬN: BƯỚU CUỘN MẠCH.

Ngày 23 tháng 03 năm 2009

Bác sĩ đọc kết quả

TRUNG TÂM GIẢI PHẪU BỆNH - TẾ BÀO HỌC

TS.BS. PHAN ĐẶNG ANH THƯ

Kết quả giải phẫu bệnh: u cuộn mạch

Hình chụp sau mổ 10 năm: ngón V tay phải không biến dạng móng

BỆNH ÁN MINH HỌA 2

(Bệnh nhân số 16)

Bệnh nhân Trần Thị Thanh D., nữ, 1986, công nhân (Số hồ sơ: 2564CT/15)

Bệnh sử:

- Từ 6 năm đau chói vùng móng ngón III tay (P) đau nhiều khi đụng chạm nhẹ và đau buốt khi tiếp xúc nước lạnh.
- Đã được điều trị như viêm quanh móng nhưng đau không giảm

Lâm sàng:

- Không biến dạng móng, không có đốm xanh tím dưới móng.
- Love test (+)
- Tiếp xúc nước lạnh: đau ↑

Siêu âm: Tổn thương phù hợp u cuộn mạch

Xquang: Hình ảnh khuyết xương nhẹ đốt xa ngón III

Chẩn đoán: U cuộn mạch ngón III tay (P)

Điều trị: Phẫu thuật 06-5-2015

- Phẫu thuật lấy trọn u .
- U có vỏ bao kích thước 9 mm, hủy một phần xương đốt xa

Kết quả sau mổ:

- Lần tái khám đầu tiên:
    - Hết đau sau mổ 4 tuần
    - Nghiệm pháp Love (-)
    - Tiếp xúc nước lạnh: không cón cảm giác đau buốt
- Lần tái khám cuối cùng (sau mổ 1 năm):
    - Không biến dạng móng
    - Sử dụng ngón tay bình thường
    - Rất hài lòng

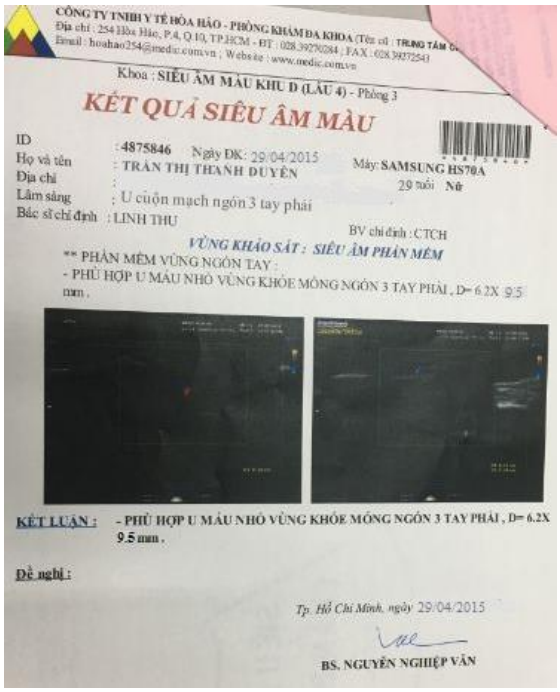

CÔNG TY TNHH Y TẾ HÒA HẢO - PHÒNG KHÁM ĐA KHOA (Tên cũ : TRUNG TÂM C...
Địa chỉ : 254 Hòa Hảo, P.4, Q.10, TP.HCM - HT : 028.39290284 ; FAX : 028.39272543
Email : hoahao254@medic.com.vn ; Website : www.medic.com.vn

Khoa : SIÊU ÂM MÀU KHU D (LẦU 4) - Phòng 3

KẾT QUẢ SIÊU ÂM MÀU

ID : 4875846 Ngày ĐK: 29/04/2015 Máy: SAMSUNG HS70A
Họ và tên : TRẦN THỊ THANH DUYÊN 29 tuổi Nữ
Địa chỉ :
Lâm sàng : U cuộn mạch ngón 3 tay phải
Bác sĩ chỉ định : LINH THU BV chỉ định : CTCH

VÙNG KHẢO SÁT : SIÊU ÂM PHẦN MỀM

** PHẦN MỀM VÙNG NGÓN TAY :
- PHÙ HỢP U MÁU NHỎ VÙNG KHÓE MÓNG NGÓN 3 TAY PHẢI , D= 6.2X 9.5 mm .

KẾT LUẬN : - PHÙ HỢP U MÁU NHỎ VÙNG KHÓE MÓNG NGÓN 3 TAY PHẢI , D= 6.2X 9.5 mm .

Đề nghị :

Tp. Hồ Chí Minh, ngày 29/04/2015

BS. NGUYỄN NGHIỆP VĂN

Siêu âm trước mổ phù hợp u cuộn mạch khóe móng ngón III

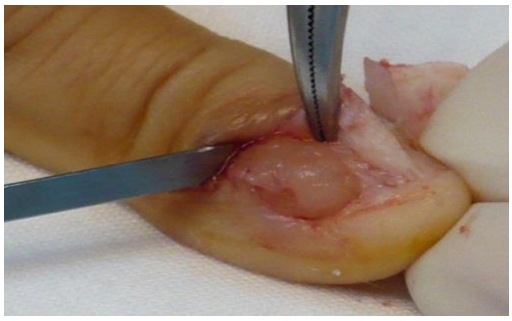

Bóc tách giường móng ra khỏi nếp móng bên và giở về một phía để bọc lộ u cuộn mạch

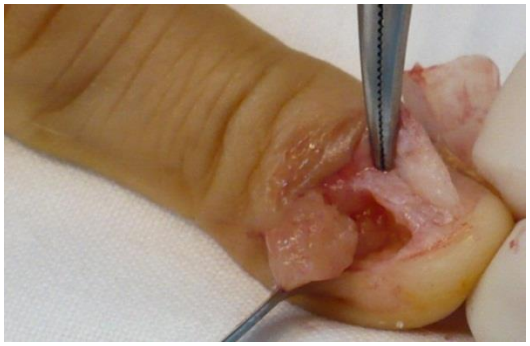

Bóc tách u cuộn mạch khỏi mô xung quanh

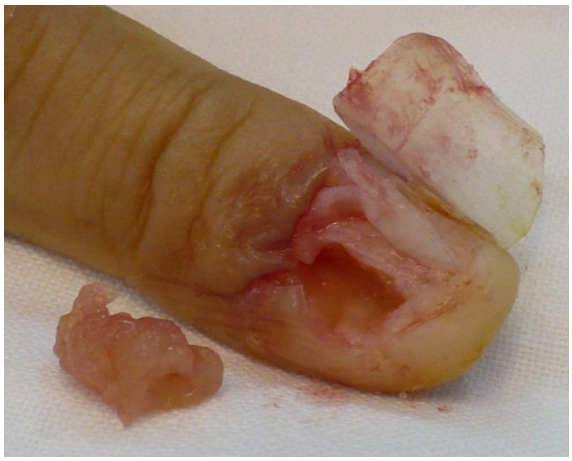

Cắt trọn u cuộn mạch và thấy hình ảnh xương đốt 3 bị khuyết ngay vị trí u

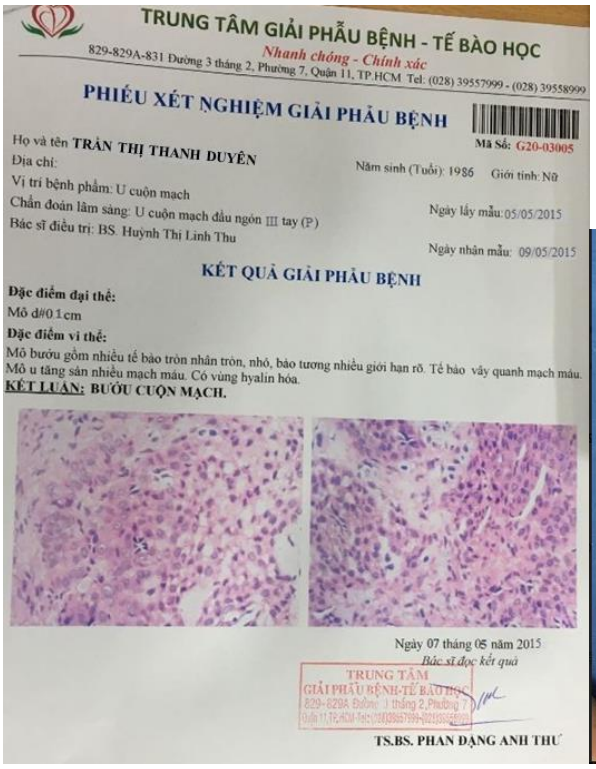

TRUNG TÂM GIẢI PHẪU BỆNH - TẾ BÀO HỌC

Nhanh chóng - Chính xác

829-829A-831 Đường 3 tháng 2, Phường 7, Quận 11, TP.HCM Tel: (028) 39557999 - (028) 39558999

PHIẾU XÉT NGHIỆM GIẢI PHẪU BỆNH

Mã Số: G20-03005

Họ và tên **TRẦN THỊ THANH DUYÊN** Năm sinh (Tuổi): 1986 Giới tính: Nữ

Địa chỉ:

Vị trí bệnh phẩm: U cuộn mạch

Chẩn đoán lâm sàng: U cuộn mạch đầu ngón III tay (P) Ngày lấy mẫu: 05/05/2015

Bác sĩ điều trị: BS. Huỳnh Thị Linh Thu

Ngày nhận mẫu: 09/05/2015

KẾT QUẢ GIẢI PHẪU BỆNH

Đặc điểm đại thể:

Mô đ/0 1 cm

Đặc điểm vi thể:

Mô bướu gồm nhiều tế bào tròn nhân tròn, nhỏ, bào tương nhiều giới hạn rõ. Tế bào vây quanh mạch máu. Mô u tăng sản nhiều mạch máu. Có vùng hyalin hóa.

KẾT LUẬN: BƯỚU CUỘN MẠCH.

Ngày 07 tháng 05 năm 2015

Bác sĩ đọc kết quả

TRUNG TÂM GIẢI PHẪU BỆNH-TẾ BÀO HỌC

TS.BS. PHAN ĐẶNG ANH THƯ

A **B**

Hình A: Kết quả giải phẫu bệnh xác định u cuộn mạch

Hình B: Hình ảnh sau mổ 1.5 năm. Ngón III không biến dạng móng

(Nguồn: Tự chụp)

BỆNH ÁN MINH HỌA 3

(Bệnh nhân số 25)

Bệnh nhân Hồ Kim H., 1980 (Số hồ sơ: 7765CT/17)

Bệnh sử:

- Từ 02 năm đau chói đầu ngón 4 tay (P) đau tăng khi đụng chạm nhẹ trong những sinh hoạt hàng ngày và đau buốt khi tiếp xúc nước lạnh.
- Đã được điều trị như viêm thần kinh ngón nhưng đau không giảm

Lâm sàng:

- Không biến dạng móng, không có đốm xanh tím dưới móng.
- Nghiệm pháp Love phần móng (-); Nghiệm pháp Love phần búp ngón (+)
- Tiếp xúc nước lạnh: đau buốt búp ngón

Siêu âm: U máu nhỏ đốt xa ngón IV

Chẩn đoán: U cuộn mạch ngón IV tay (P)

Điều trị: Phẫu thuật 07-11-2017

- Phẫu thuật lấy trọn u . U có vỏ bao, kích thước 4 mm

Kết quả sau mổ:

- Lần tái khám đầu tiên:
    - Hết đau sau mổ 2.5 tuần
    - Love test (-)
    - Tiếp xúc nước lạnh: không cón cảm giác đau buốt
- Lần tái khám cuối cùng (Sau mổ 2.5 năm)
    - Không bất thường búp ngón
    - Sử dụng ngón tay bình thường
    - Rất hài lòng

Hình ngón IV trước phẫu thuật (Không ghi nhận bất thường)

Không ghi nhận bất thường trên Xquang

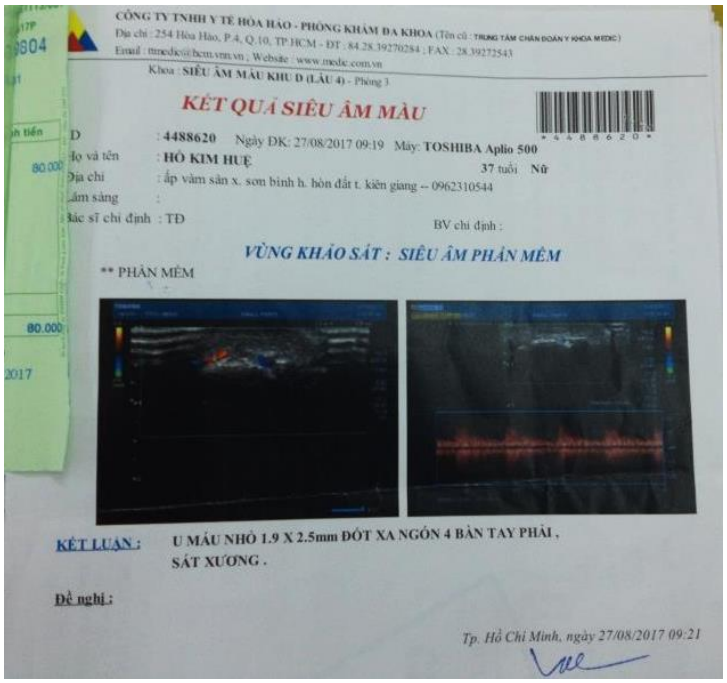

CÔNG TY TNHH Y TẾ HÒA HẢO - PHÒNG KHÁM ĐA KHOA (Tên cũ : TRUNG TÂM CHẨN ĐOÁN Y KHOA MEDIC)
Địa chỉ : 254 Hòa Hảo, P.4, Q.10, TP.HCM - ĐT : 84.28.39270284 ; FAX : 28.39272543
Email : ttmedic@hcm.vnn.vn ; Website : www.medic.com.vn
Khoa : SIÊU ÂM MÀU KHU D (LẦU 4) - Phòng 3

KẾT QUẢ SIÊU ÂM MÀU

D : 4488620 Ngày ĐK: 27/08/2017 09:19 Máy: TOSHIBA Aplio 500
Họ và tên : HỒ KIM HUỆ 37 tuổi Nữ
Địa chỉ : ấp vàm sân x. sơn bình h. hòn đất t. kiên giang -- 0962310544
Lâm sàng :
Bác sĩ chỉ định : TĐ BV chỉ định :

VÙNG KHẢO SÁT : SIÊU ÂM PHẦN MỀM

** PHẦN MỀM

KẾT LUẬN : U MÁU NHỎ 1.9 X 2.5mm ĐỐT XA NGÓN 4 BÀN TAY PHẢI , SÁT XƯƠNG .

Đề nghị :

Tp. Hồ Chí Minh, ngày 27/08/2017 09:21

Siêu âm trước mổ ghi nhận u máu nhỏ ở đốt xa ngón IV

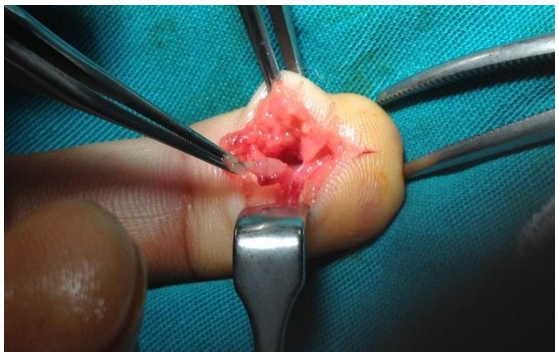

Hình bóc tách u cuộn mạch ra khỏi mô xung quanh búp ngón

Kích thước u cuộn mạch # 4mm

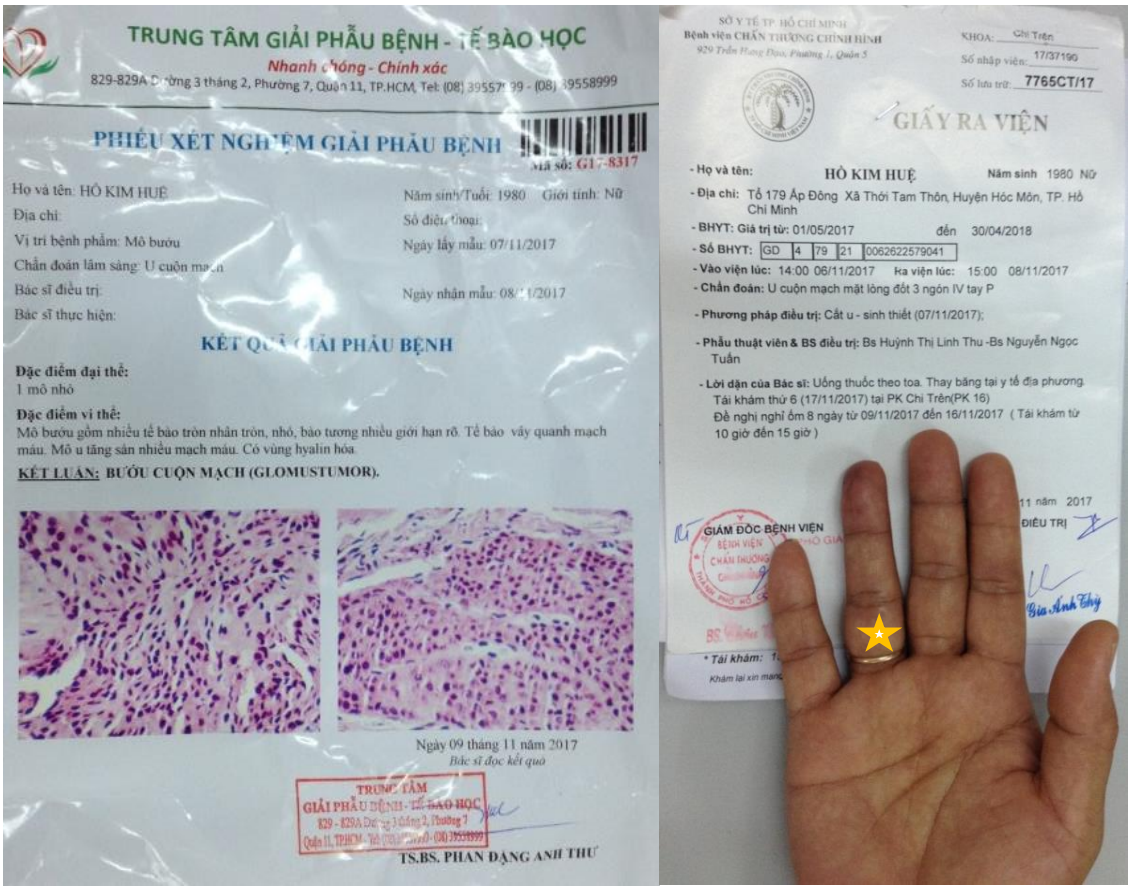

A B

Hình A: Kết quả giải phẫu bệnh xác định u cuộn mạch

Hình B: Chụp khi tái khám sau mổ 2.5 năm (không ghi nhận bất thường búp ngón IV)

BỆNH ÁN MINH HỌA 4

(Bệnh nhân số 30)

Bệnh nhân Ca 3: Nguyễn quốc Th., buôn bán-nam . 1972 (Số hồ sơ:3340NHS/19)

Bệnh sử:

- Từ 03 năm đau chói gốc móng ngón I tay (T) đau tăng khi đụng chạm nhẹ và đau buốt khi tiếp xúc nước lạnh.
- Ghi nhận móng tay dần dần có rãnh lõm dọc. Đã được điều trị như viêm móng nhưng đau không giảm

Lâm sàng:

- Biến dạng móng dạng đường rãnh lõm dọc, không có đốm xanh tím dưới móng.
- Nghiệm pháp Love (+)
- Nghiệm pháp nhạy cảm nhiệt độ lạnh (+)

Siêu âm: U cuộn mạch mép dưới móng ngón I

Chẩn đoán: U cuộn mạch ngón I tay (T)

Điều trị: Phẫu thuật 11-10-2019

- Phẫu thuật lấy trọn u . U có vỏ bao kích thước 4 mm

Kết quả sau mổ:

- Lần tái khám đầu tiên:
    - Hết đau sau mổ 3 tuần
    - Love test (-)
    - Tiếp xúc nước lạnh: không cón cảm giác đau buốt
- Lần tái khám cuối cùng:
    - Móng hết lõm nhưng có 1 đường gồ dọc móng
    - Sử dụng ngón tay bình thường
    - Rất hài lòng

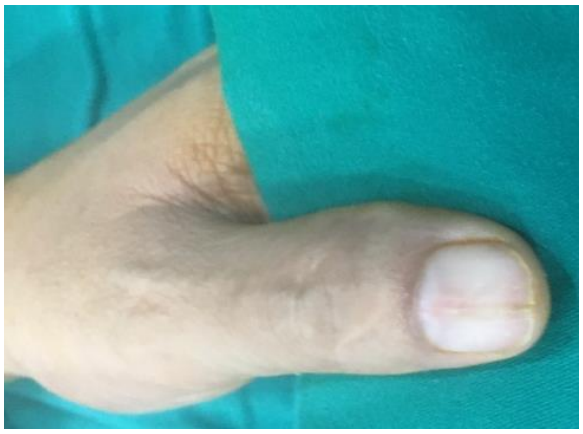

Hình trước mổ: móng có một đường lõm dọc

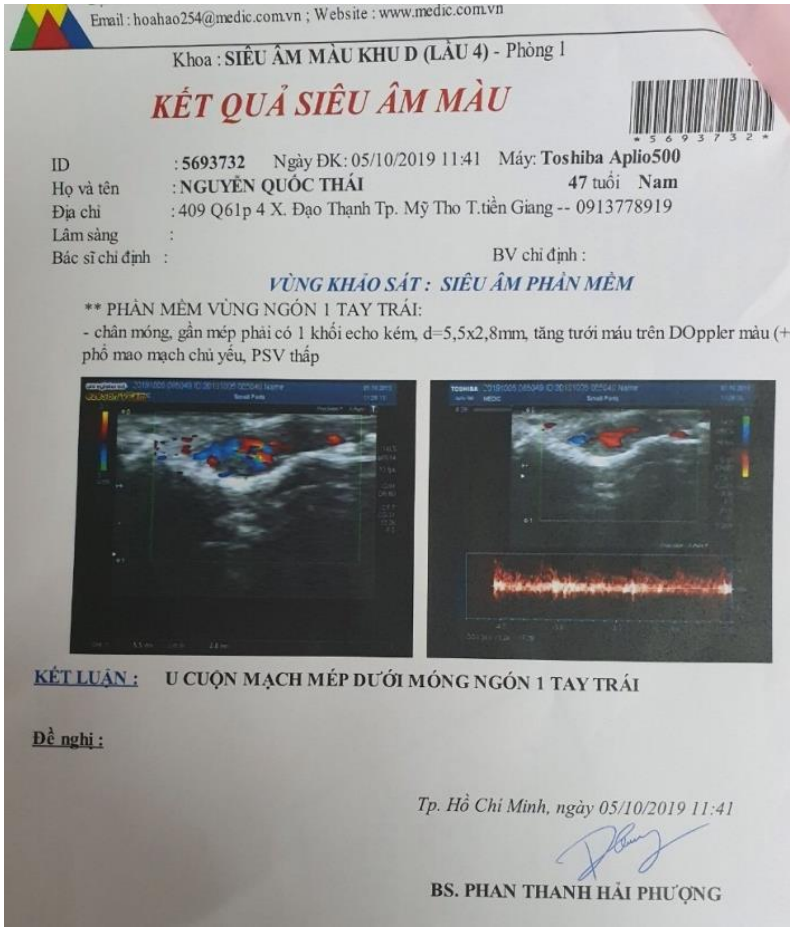

Email : hoahao254@medic.com.vn ; Website : www.medic.com.vn

Khoa : **SIÊU ÂM MÀU KHU D (LẦU 4)** - Phòng 1

KẾT QUẢ SIÊU ÂM MÀU

ID : **5693732** Ngày ĐK: 05/10/2019 11:41 Máy: **Toshiba Aplio500**
Họ và tên : **NGUYỄN QUỐC THÁI** **47** tuổi **Nam**
Địa chỉ : 409 Q61p 4 X. Đạo Thạnh Tp. Mỹ Tho T.tiền Giang -- 0913778919
Lâm sàng :
Bác sĩ chỉ định : BV chỉ định :

VÙNG KHẢO SÁT : SIÊU ÂM PHẦN MỀM

** PHẦN MỀM VÙNG NGÓN 1 TAY TRÁI:
- chân móng, gần mép phải có 1 khối echo kém, d=5,5x2,8mm, tăng tưới máu trên DOppler màu (+
phổ mạo mạch chủ yếu, PSV thấp

KẾT LUẬN : **U CUỘN MẠCH MÉP DƯỚI MÓNG NGÓN 1 TAY TRÁI**

Đề nghị :

Tp. Hồ Chí Minh, ngày 05/10/2019 11:41

BS. PHAN THANH HẢI PHƯỢNG

Kết quả siêu âm trước mổ

Hình trong mổ: Giở móng về một phía để bộc lộ giường móng

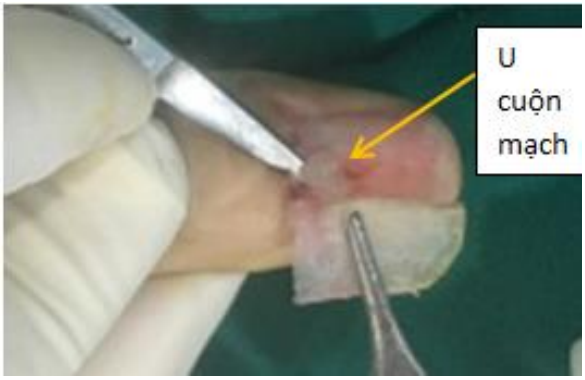

Hình: Xẻ dọc giường móng để lấy khối u

Hình: Kích thước u cuộn mạch

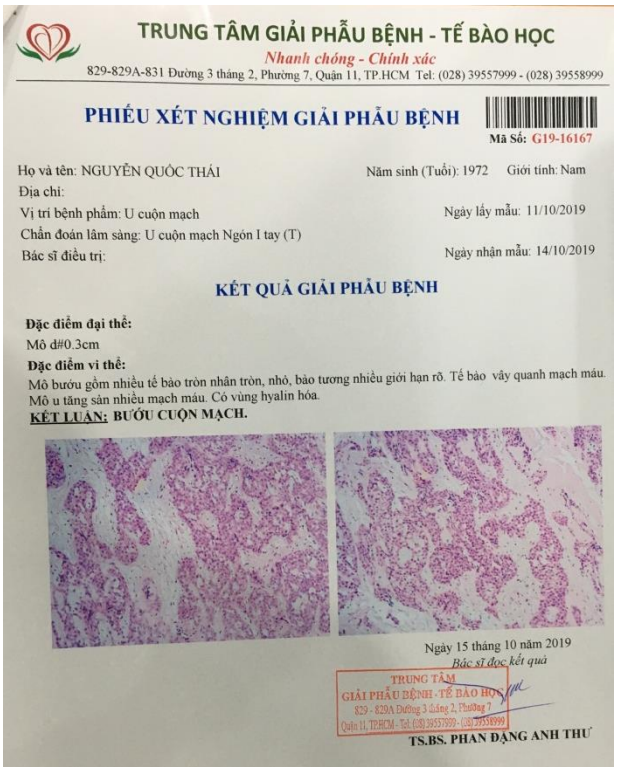

TRUNG TÂM GIẢI PHẪU BỆNH - TẾ BÀO HỌC

Nhanh chóng - Chính xác

829-829A-831 Đường 3 tháng 2, Phường 7, Quận 11, TP.HCM Tel: (028) 39557999 - (028) 39558999

PHIẾU XÉT NGHIỆM GIẢI PHẪU BỆNH

Mã Số: G19-16167

Họ và tên: NGUYỄN QUỐC THÁI Năm sinh (Tuổi): 1972 Giới tính: Nam

Địa chỉ:

Vị trí bệnh phẩm: U cuộn mạch Ngày lấy mẫu: 11/10/2019

Chẩn đoán lâm sàng: U cuộn mạch Ngón I tay (T)

Bác sĩ điều trị: Ngày nhận mẫu: 14/10/2019

KẾT QUẢ GIẢI PHẪU BỆNH

Đặc điểm đại thể:

Mô d#0.3cm

Đặc điểm vi thể:

Mô bướu gồm nhiều tế bào tròn nhân tròn, nhỏ, bào tương nhiều giới hạn rõ. Tế bào vây quanh mạch máu. Mô u tăng sản nhiều mạch máu. Có vùng hyalin hóa.

KẾT LUẬN: BƯỚU CUỘN MẠCH.

Ngày 15 tháng 10 năm 2019

Bác sĩ đọc kết quả

TRUNG TÂM GIẢI PHẪU BỆNH - TẾ BÀO HỌC 829 - 829A Đường 3 tháng 2, Phường 7 Quận 11, TP.HCM - Tel: (028) 39557999 - (028) 39558999

TS.BS. PHAN ĐẶNG ANH THƯ

A B

Hình A: sau mổ 8 tháng: Móng có một đường gồ dọc móng

Hình B: Kết quả giải phẫu bệnh xác định u cuộn mạch