# Bàn Chân Khoèo Bẩm Sinh ở Trẻ Dưới 24 Tháng Tuổi: Phẫu Thuật Lấy bỏ Xốp Xương Hộp kết hợp với Giải Phóng Mô Mềm Chọn Lọc

*Lê Tuấn Anh , Nguyễn Ngọc Hưng – Bệnh viện Nhi trung ương*

## TÓM TẮT

**Mục đích:** Từ tháng 1 năm 2000 đến tháng 12 năm 2005 tại khoa Chỉnh hình nhi bệnh viện Nhi trung ương đã điều trị phẫu thuật cho 127 bệnh nhân chẩn đoán bàn chân khoèo bẩm sinh với 180 bàn chân, 53 bệnh nhân bị 2 bên: giải phóng các mô mềm chọn lọc kết hợp với phẫu thuật lấy bỏ xốp xương hộp. Kết quả phẫu thuật được phân loại theo hệ thống McKay.

**Kết quả:**. Sau phẫu thuật, 50,6% trường hợp thu được kết quả rất tốt, 42.2% thu được kết quả tốt, 6.1% thu được kết quả khá và 1.1% thu được kết quả kém..

**Kết luận:** Nhìn chung, phẫu thuật giải phóng mô mềm chọn lọc kết hợp với phẫu thuật nạo lớp xốp xương hộp cho thấy kết quả vượt trội hơn hẳn với tỷ lệ kết quả từ tốt tới rất tốt đạt 92,8%. Quy trình phẫu thuật đơn giản, an toàn và có thể áp dụng cho mọi trường hợp khuyết tật khoèo chân.

**Từ khóa:** Khoèo chân bẩm sinh; Khép phần trước bàn chân; Ví trí hình thuyền; Giải phóng phần giữa sau; Thủ thuật mở xương nêm xương.

## Abstract

**Purpose**: From January 2000 to December 2005 at orthopedics department of Vietnam National Children's Hospital, 127 patients diagnosed with congenital club foot are operated, in which there are 180 feet, 53 patients with 2 club feet: selective soft tissue release combined with cuboid decancelation. Surgical result were classified according to McKay's system.

**Results**: Postoperatively, we got excellent result in 50.6%, good result in 42.2%, fair result in 6.1% and bad result in 1.1%.

**Conclusion**: Generally speaking, the procedure of selective soft tissue releases combined with cuboid decancelation showed an outstanding result with good to excellent result of 92.8%. Surgical procedure is simple, safe, and applicable for all patients with clubfeet's deformyties.

## 1. ĐẶT VẤN ĐỀ

Di tật bàn chân khoèo bẩm sinh vô căn là một biến dạng phức tạp thường gặp, cứ mỗi 1000 trẻ sơ sinh có khoảng 1 – 2 trẻ mắc dị tật này [1]. Mục tiêu lâu dài của liệu pháp điều trị là giúp bàn chân hoạt động đúng chức năng, không bị đau, có thể đi bằng gan bàn chân với khả năng linh hoạt cao, không để lại sẹo xương, không cần điều chỉnh giày dép [6,7].

Đã có rất nhiều nhà nghiên cứu đưa ra được những thành công bước đầu trong thời gian ngắn trong việc điều trị dị tật khoèo chân bằng phương pháp điều trị nắn chỉnh bằng tay và bó bột của Ponseti [8,9]. Ngoài ra, trong suốt 25 năm qua, sau khi được điều trị theo phương pháp Ponseti, chức năng bàn chân đã được ghi nhận là hoạt động tốt [6,7]. Nhờ các báo cáo đó, số lượng trẻ em phải trải qua phẫu thuật giải phóng mô mềm diện rộng đã giảm đi đáng kể. Tuy nhiên, phẫu thuật giải phóng mô mềm diện rộng vẫn thường được tiến hành khi phương pháp Ponseti không mang lại kết quả thỏa mãn, đối với những trẻ em bị khoèo chân lâu ngày hoặc dị tật tái phát lần hai làm khả năng khung đỡ của bàn chân kém hơn [8,10].

Các phẫu thuật giải phóng mô mềm diện rộng thường có kết quả triệt để [11] nhưng lại có nguy cơ biến chứng và có tới 47% bệnh nhân cần phẫu thuật bổ sung [8,12,13]. Tại bệnh viện Nhi Trung ương tỉ lệ phẫu thuật bàn chân khoèo so với phẫu thuật dị tật bẩm sinh trên cơ quan vận động nói chung chiếm 27,5% . Từ kết quả phẫu thuật phần mềm ở trẻ dưới 24 tháng tuổi có bàn chân khòeo chúng tôi tiến hành phẫu thuật kết hợp làm rời phần mềm mặt trong bàn chân, lấy bỏ xốp xương hộp, cố đinh xương hộp, và xương gót với mục đích:

*Đánh giá kết quả phẫu thuật lấy bỏ xốp xương hộp và kết hợp giải phóng mô mềm chọn lọc điều trị bàn chân khoèo bẩm sinh cho trẻ dưới 24 tháng tuổi*

## 2. Đối tượng và phương pháp nghiên cứu

Nghiên cứu hồi cứu mô tả cắt ngang này tiến hành 127 bệnh nhân, 95 bé trai và 32 bé gái, chẩn đoán bàn chân khoèo bẩm sinh với 180 bàn chân, 53 bệnh nhân bị 2 bên , từ tháng 1 năm 2000 đến tháng 12 năm 2005. Có 15 trường hợp, dị tật khoèo chân diễn ra ở cha mẹ, anh chị em ruột và ông bà.

Chúng tôi đã loại bỏ các trường hợp bệnh nhân mắc các loại dị tật khác như tật nứt đốt sống, bệnh lý thương tổn thần kinh, chứng co cứng khớp, tật vẹo xương đốt bàn chân vô căn.

Trung bình thời gian theo dõi là 6 năm 4 tháng (trong khoảng từ 5 năm 6 tháng tới 11 năm 2 tháng)

### *2.1. Lâm sàng*

Thông tin thu thập từ các ghi chép y học bao gồm dữ liệu nhân khẩu (bao gồm giới tính của bệnh nhân), thực trạng của dị tật khoèo chân, độ tuổi bắt đầu điều trị, thời gian bó bột trước khi phẫu thuật, độ tuổi thực hiện phẫu thuật, thời gian bó bột sau khi phẫu thuật, chi tiết quá trình phẫu thuật.

Cần đánh giá tật bàn chân thuổng với khớp gối ở cả vị trí gấp và duỗi.. Khác biệt giữa tật bàn chân thuổng đo khi gối co so với khi gối duỗi thể hiện mức độ cứng của khớp mắt cá. Cần đo vị trí Varus và Valgus của gót chân ở tư thế thả lỏng và vị trí khi điều chỉnh thích hợp nhất.

Đánh giá và phân loại lâm sàng đối với mọi bệnh nhân theo phương pháp Diméglio [23]. Hệ thống của Diméglio xuất phát từ một hệ thống tính điểm chi tiết dựa trên kết quả đo 4 thống số sau: 1) nhón gót trên mặt phẳng đối xứng; 2) vẹo trong trên mặt phẳng phía trước; 3) ‘xoay trong’ xung quanh xương sên của khối mỏm xương gót phía trước bàn chân và 4) áp của phần trước chân so với phần sau chân trên mặt phẳng nằm ngang. Thang điểm bao gồm 4 điểm cộng thêm nếu xuất hiện nếp trong, nếp sau vòm và sức cơ kém. Dựa trên tổng điểm đó, tối đa là 30, có thể đánh giá mức độ dị dạng ở mức nhẹ, vừa, nặng và rất nặng **(Bảng 1).**

**Bảng 1. Hệ thống Diméglio [23] để phân loại mức độ dị tật vẹo trong bẩm sinh**

| Mức độ | Loại | Điểm | Tính khả quy |
|---|---|---|---|
| I | Nhẹ | <5 | < 90%, mềm mềm, có thể phân giải |
| II | Vừa | 5 to <10 | >50%, có thể nắn lại, một phần khá rắn |
| III | Nặng | 10 to <15 | <50%, rắn, một phần có thể nắn lại được |
| IV | Rất nặng | 15 to <20 | <10%, rắn |

***2.2. X quang***

Chụp X quang trước khi phẫu thuật, sau khi phẫu thuật 3 tháng, 6 tháng, 12 tháng và ở lần theo dõi cuối cùng. Chụp X quang thẳng , nghiêng với bàn chân bị dị tật, đồng thời với bàn chân bình thường còn lại và thực hiện với tư thế bệnh nhân đứng. Đo góc sên – gót trước sau, góc sên – gót với xương bàn thứ V và góc giữa đường thẳng theo trục dọc của xương sên với xương bàn I. [24, 25].

***2.3. Quy trình phẫu thuật***

Ban đầu, bệnh nhân được đặt theo tư thế nằm ngửa trên bàn mổ. Chuẩn bị phần bàn chân bị tật và dùng vải vô trùng để che phần còn lại. Nâng cao bàn chân để dồn máu, và dùng dây thắt garo buộc cao.

***2.4. Giải phóng mô hay phần mềm mềm chọn lọc***

Vết rạch da đầu tiên mở gân Achille dưới da người phụ giữ bàn chân ở mức gập mu bàn chân tối đa chọn vùng khoảng 1,5cm phía trên xương gót để mở gân bằng vết rạch 0,5- 1cm bộc lộ gân. Cần lưu ý cẩn thận để tránh vô

tình tạo vết rạch da lớn. Sau đó có thể gập mu bàn chân thêm khoảng 15 đến 20° sau khi mở gân. Nếu bàn chân có góc gập mu bàn chân <5° khi gối thẳng, thì cần tiến hành mở bao xương chày – sên phía sau.

Vết rạch da thứ hai vào vùng ở giữa bàn chân dài 5cm theo hình vòng cung bắt đầu ngay phía trước của xương bàn I tới bên dưới mắt cá trong. 1) Gân chầy sau được bộc lộ và cắt rời khỏi điểm bám. 2) Bộc lộ mở bao khớp sên – thuyền, thuyền – chêm I và chêm I - bàn I. 3) Xác định dây chằng chày gót, một phần của dây chằng Delta bên và cắt ngang (dây chằng Delta phía trên) khi góc vẹo của gót lớn hơn 20˚.

***2.5. Phẫu thuật cắt bỏ lớp xốp xương hộp***

Xương hộp sẽ lộ ra sau vết rạch 4cm theo đường dọc cạnh bên của bàn chân, bắt đầu ngay ở phía trước giữa xương bàn số 4 và số 5 tới phía dưới của mắt cá ngoài (Xem **hình 1(a)**. Tạo một nắp đậy hình thoi nhỏ lên trên mặt lưng của xương hộp có đường kính từ 5-8cm ( **Hình 1(b),** Dùng thìa nạo phẫu thuật nhỏ để nhẹ nhàng lấy bỏ lớp xốp xương hộp (xem **Hình 1(c),** Sau đó, xoay bàn chân ra ngoài 20˚ và xoay úp sấp phần trước bàn chân tại điểm giữa bàn chân để chỉnh sửa tật ngửa bàn chân và làm xẹp xương hộp; sử dụng đinh Kirschner 1.5mm xuyên qua xương đốt bàn chân thứ 5, xương hộp và xương gót để đậy cố định xương hộp đã làm xẹp (Xem **Hình 1 (d), 4, 5, 6)**.

***2.6. Chăm sóc sau phẫu thuật***

Cố định bàn chân bằng bột bó qua khớp gối, giữ phần khớp gối gấp 60˚ và giạng bàn chân 20˚. Thay bột lần đầu tiên sau 1 tuần, lần thứ 2 sau 3 tuần sau khi phẫu thuật, bàn chân luôn được đệm lót. Thay bột lần thứ 3 sau 6 tuần kể từ khi phẫu thuật. Trong lần thay bột này, bó bột tròn dưới gối và bó bột trong vòng 6 tuần. Tổng thời gian bó bột là 12 tuần. Sau đó, tháo bỏ đinh Kirschner và bó bột tròn dưới gối thêm 8 tuần. Sau đó, trẻ dùng giầy chỉnh suốt 6 tháng

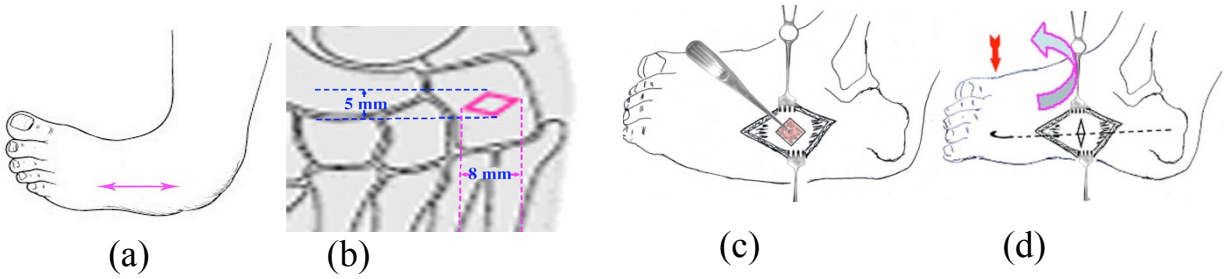


Hình 1. (a) Rạch da 4cm, bắt đầu ngay từ phía trước tâm điểm giữa xương bàn số 4 và số 5 tới phía dưới của mắt cá cạnh bên, (b) Tạo một nắp đậy hình thoi nhỏ lên trên mặt lưng của xương hộp có đường kính từ 5-8cm, (c) dùng thìa nạo phẫu thuật nhỏ để nhẹ nhàng cắt bỏ lớp xốp xương hộp, (d) xoay úp sấp phần trước bàn chân tại điểm giữa bàn chân để chỉnh sửa tật ngửa bàn chân và giang rộng 20˚; sử dụng dây Kirschner 1.5mm nối qua xương đốt bàn chân thứ 5, xương hộp và xương gót để đậy và giữ cố định miếng hình thoi

Hình 2. Tạo một nắp đậy hình thoi nhỏ lên trên mặt lưng của xương hộp.

Hình 3. Dùng thìa nạo phẫu thuật nhỏ để nhẹ nhàng cắt bỏ lớp xốp xương hộp.

Hình 4. Xoay bàn chân úp sấp và giang rộng 20˚.

Hình 5. Hình ảnh dây Kirschner nối qua xương đốt bàn chân thứ 5, xương hộp và xương gót trên phim thẳng

Hình 6. Hình ảnh dây Kirschner nối qua xương đốt bàn chân thứ 5, xương hộp và xương gót trên phim nghiêng

### *2.7. Phương pháp theo dõi sau khi phẫu thuật*

Để đánh giá kết quả điều trị, chúng tôi đã sử dụng thang điểm của McKay [20]. Thang điểm này thể hiện các khía cạnh cân bằng tốt của mức đau, hình dáng và chức năng của bàn chân (**Bảng 2**). Kết quả, tính theo điểm gốc là 180 điểm và trừ dần, được phân loại theo McKay [20] như sau: 175 – 180 điểm:

rất tốt, 160 – 174 điểm: tốt; 125 – 159 điểm: khá; 90 – 124 điểm: kém và dưới 90 điểm: thất bại.

**Bảng 2. Hệ thống tính điểm chung để đánh giá kết quả điều trị dị tật bàn chân khoèo theo McKay [20]**

| Danh mục | | | Điểm trừ từ điểm chuẩn 180 điểm | |
|---|---|---|---|---|
| 1. Chuyển động của mắt cá chân | | | | |
| Lớn hơn 90° | Nhỏ hơn 90° | Tổng | | |
| | 10 | 40 | 50 | 0 |
| | 10 | 30 | 40 | –10 |
| | 10 | 25 | 25 | –20 |
| Nhỏ hơn 10 | Nhỏ hơn 25 | Nhỏ hơn 35 | | –30 |
| 2. Góc giữa mặt phẳng hai mắt cá và mặt phẳng dọc bàn chân | | | | |
| 83° đến 90° | | | 0 | |
| 76° đến 82° | | | | –10 |
| 50° đến 75 | | | | –20 |
| 3. Sức bền của cơ ba đầu cẳng chân | | | | |
| Cơ thể đứng các ngón chân, chỉ bằng một chân | | | 0 | |
| Cơ thể đứng các ngón chân, bằng hai chân | | | | –10 |
| Cơ thể không thể đứng bằng ngón chân | | | | –20 |
| 4. Gót chân | | | | |
| 0° đến 5° vẹo ngoài | | | 0 | |
| 5° đến 10° vẹo ngoài | | | –5 | |
| Vẹo ngoài lớn hơn 10° | | | | –10 |
| Vẹo trong | | | | –10 |
| 5. Phần trước bàn chân | | | | |
| Bình thường | | | 0 | |
| Bị khép hoặc giạng ra đến 5° | | | –5 | |
| Lớn hơn 5° | | | | –10 |
| 6. Cơ gấp dài ngón chân cái | | | | |
| Chức năng bình thường | | | 0 | |
| Không hoạt động | | | | –10 |
| 7. Mức đau mắt cá chân | | | | |
| Thường không thể hoạt động | | | | –30 |
| Có thể chịu đựng được trong hoạt động sinh hoạt hằng ngày | | | | –20 |
| Đi khập khiễng vào cuối ngày | | | | –10 |
| Chỉ thấy khó chịu khi chạy | | | | –5 |
| 8. Mức đau của khớp dưới sên | | | | |

| | |
|---|---|
| Thường không thể hoạt động | –20 |
| Có thể chịu đựng được trong hoạt động sinh hoạt hằng ngày | –20 |
| Đi khập khiễng vào cuối ngày | –10 |
| Chỉ thấy khó chịu khi chạy | –5 |
| 9. Đi giày | |
| Có thể chọn kiểu giày sản xuất sẵn | –5 |
| Bàn chân làm biến dạng giày | –10 |
| Không đi vừa giày | –15 |
| 10. Thể thao | |
| Có thể tham gia cạnh tranh trong thể thao | 0 |
| Không thể tham gia vì chân đau | –15 |

## 3. Kết quả

Từ tháng 1, 2000 tới tháng 12, 2005 có 127 bệnh nhân (53 trường hợp bị tật cả 2 chân), 180 bàn chân . Có 19 bệnh nhân (15.0%) ở độ tuổi 4 -6 tháng bị bệnh 2 chân 8 bệnh nhân; 26 (20.5%) bệnh nhân ở độ tuổi 6 -12 tháng bị bệnh ở 2 chân 11 bệnh nhân; 57 (44.9%) bệnh nhân nhân ở độ tuổi 12 – 18 tháng bị dị tật ở 2 chân 23 bệnh nhân; 25 (19.7%) bệnh nhân ở độ tuổi 18 – 24 tháng tuổi bị dị tật ở cả 2 chân 11 bệnh nhân.

Tất cả các bệnh nhân được tiến hành phẫu thuật với kỹ thuật làm dài gân chày sau, cắt rời Achille , mở bao khớp xương sên- thuyền, thuyền -chêm I, chêm I -xương bàn I. Phẫu thuật mở bao khớp chày - sên phía sau đối với 16 bàn chân (8.9%) . Phẫu thuật mở dây chằng cơ Delta 124 bàn chân (68.9%) .

### *3.1. Kết quả lâm sàng*

Sau khi phẫu thuật, tất cả các bệnh nhân điều có chuyển biến tốt đối với dị tật bàn chân khoèo. Theo ghi chép, 3 bệnh nhân vẫn cảm thấy đau trong các hoạt động hằng ngày hoặc những hoạt động vận động căng thẳng. Trong số các bệnh nhân điều trị, trừ 2 bệnh nhân , đều gần như có khả năng đi lại bình thường và đi giày dép bình thường. 170 (94.4%) bàn chân của 119 bệnh nhân co khả năng xoay cả bàn chân trong mặt phẳng nằm ngang đạt mức như bàn chân bình thường, và trong số 10 bàn chân của 8 bệnh nhân còn lại thì có 8 bàn chân của 6 bệnh nhân có thể xoay > 5˚- ≤ 10˚ và 2 bàn chân của 2 bệnh

nhân có thể xoay > 10˚ - ≤ 20˚.

- Có 153 (85.0%) bàn chân của 107 bệnh nhân có mức vẹo trong tiến triển về mức bình thường và trong số 27 bàn chân còn lại của 20 bệnh nhân thì có 21 bàn chân của 16 bệnh nhân có thể vẹo vào > 5˚- ≤ 10˚ và 6 bàn chân của 4 bệnh nhân có thể vẹo vào > 10˚ - ≤ 20˚.

- Có 19 bàn chân (10.6%) của 14 bệnh nhân cũng có tật khép phần trước bàn chân 10˚ đến 20˚ được điều trị bằng phương pháp dùng thanh nẹp và đế lót giày suốt đêm.

- Có 176 (97.8%) bàn chân của 124 bệnh nhân có dị tật bàn chân ngựa trong mặt phẳng đối xứng dọc tiến triển về mức của bàn chân bình thường, trong số 4 bàn chân của 3 bệnh nhân còn lại thì 1 bàn chân của 1 bệnh nhân có dị tật bàn chân ngựa > 5˚- ≤ 10˚ và 3 bàn chân của 2 bệnh nhân còn > 10˚ - ≤ 20˚.

***3.2. Kết quả X quang***

- Giá trị trung bình của chỉ số góc xương sên – gót trước khi phẫu thuật từ 26.5˚ trước khi phẫu thuật tăng tới 73.8˚ ở lần theo dõi sau cùng .

So sánh với bàn chân bình thường, thì bàn chân khèo đã giảm hai chỉ số góc xương sên – gót thẳng và nghiêng. Ở phim nghiêng, góc xương sên – gót từ 7.8˚ (6.6˚ - 14.3˚) trước khi phẫu thuật lên tới 40.7˚ (34.1˚ - 43.5˚) ở lần theo dõi sau cùng. Còn trên phim thẳng, góc xương sên – gót tăng từ 14.1˚ (13.1˚ - 25.6˚) trước khi phẫu thuật lên tới 33.1˚ (31.7˚ - 40.5˚) ở lần theo dõi sau cùng.

- Góc Sên - Xương bàn I và Gót - Xương bàn V ở các bàn chân khoèo đã thể hiện di tật khép bàn chân trước còn tồn dư. Giá trị trung bình của góc Sên – Xương bàn I tăng từ 25.1˚ (20.9˚ - 39.5˚) lên 14.5˚ (11.2˚ - 20.4˚) ở lần theo dõi sau cùng.

- Giá trị trung bình của góc Gót - Xương bàn V tăng từ 24.9˚ (19.3˚-42.3˚) lên tới 4.2˚ (3.1˚ - 5.2˚) ở lần theo dõi sau cùng.

- Trước khi phẫu thuật, có 69 trong tổng số 180 bàn chân (38.3%) có hiện tượng trật khớp xương sên – thuyền nhẹ. Ở lần theo dõi sau cùng, biến dạng này còn 7 trong tổng số 180 bàn chân (3.9%) .

Kết quả rất tốt và tốt ở các bàn chân khoèo của bệnh nhân dưới 12 tháng tuổi là 57 (89.1%) bàn chân. Kết quả rất tốt và tốt ở các bàn chân khoèo của bệnh nhân trên 12 tháng tuổi là 110 (94.8%).

Kết quả sau cùng là Rất tốt: 91 (50.6%); Tốt: 76 (42.2%); Khá: 11 (6.1%); và Kém 2 (1.1%).

## 4. Bàn luận

### *4.1. Phân loại*

Có 4 cách phân loại thể hiện từng vấn đề cụ thể: 1) Hệ thống Ponseti và Smoley [26], 2) hệ thống Harrold và Walker [27], 3) hệ thống Catterall [29], và 4) hệ thống Diméglio *và các cộng sự* [23]. Theo các chuyên gia tư vấn, hệ thống Diméglio *và các cộng sự* có khả năng đảm bảo chắc chắn nhất, nên các bệnh nhân đã được phân loại theo hệ thống Diméglio này

### *4.2. Lâm sàng và X - quang*

Chúng tôi chọn sử dụng kết quả khám lâm sàng và các phim chụp X quang để xác định loại hình phẫu thuật cần áp dụng trong các trường hợp khoèo chân bẩm sinh, trong các tiên lượng và theo dõi.

### *4.3. Quy trình phẫu thuật*

Yamamoto *và các cộng sự* [30] đã khẳng định hiệu quả của phương pháp điều trị không dùng phẫu thuật chỉ có tác dụng đối với các biến dạng nhẹ và trung bình. Trong những trường hợp biến dạng nặng, phương pháp điều trị đó chỉ đôi khi có hiệu quả.

### *4.4. Độ tuổi tiến hành phẫu thuật*

Nhiều nhà phẫu thuật chỉnh hình đều cho rằng dị tật bàn chân khoèo mức nặng cần phải được điều trị bằng phẫu thuật và nên điều trị sớm nhất có thể khi bệnh nhân trong giai đoạn 3 – 6 tuổi. Chúng tôi không tiến hành phẫu thuật cho bệnh nhân thuộc mức độ 1 theo hệ thống Diméglio và độ tuổi phẫu thuật là 27 bàn chân ở độ tuổi 4 – 6 tháng, 37 bàn chân ở độ tuổi 6 – 12 tháng, 80 bàn chân ở độ tuổi 12 -18 tháng và 36 bàn chân khoảng 18 – 24 tháng tuổi.

### *4.5. Trật khớp xương sên – thuyền*

Trật khớp xương sên – thuyền quan trọng hơn nhưng thường khó phát hiện ở trẻ nhỏ vì quá trình cốt hóa ở xương thuyền chỉ bắt đầu hình thành ở trẻ 2 tuổi trở lên. Ở trường hợp các bệnh nhân của chúng tôi, phẫu thuật mở bao khớp xương sên – thuyền ở mặt trên, giữa và phía dưới giúp xương thuyền di chuyển thoải mái bên xương sên. Trong lần theo dõi sau cùng, biến dạng này vẫn còn xuất hiện ở 15 trong tổng số 180 bàn chân (8.3%) .

### *4.6. Giải phóng mô mềm chọn lọc*

Việc kéo dài gân  Achilles áp dụng đối với biến dạng bàn chân ngựa và có thể được thực hiện bằng cách kéo dài gân mở hoặc cắt gân dưới da. Phẫu thuật cắt gân Achilles dưới da an toàn cho trẻ dưới 18 tháng tuổi [47]. Tất cả các bệnh nhân trong nghiên cứu này đều dưới 24 tháng tuổi và đều được kéo dài gân gót Achilles bằng thủ thuật cắt gân dưới da một cách dễ dàng và an toàn .

.

**Hình 7. 5 năm sau khi phẫu thuật, bệnh nhân có thể tự đứng trên ngón chân của mình.**

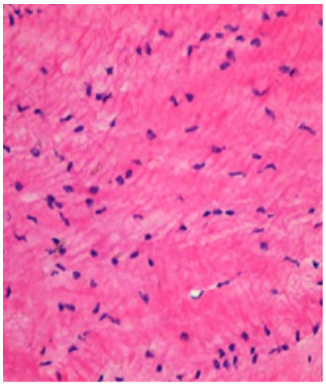

**Hình 8. Tình trạng của gân gót sau 15 năm tiến hành phẫu thuật giải phẫu.**

***4.7. Phẫu thuật xương đối với dị tật bàn chân khoèo***

Quá trình phẫu thuật của chúng tôi liên quan tới việc giải phóng mô mềm chọn lọc ở giữa và cắt bỏ lớp xốp xương mà không tiến hành mở bao khớp xương gót hộp và chèn xương chêm vào xương hộp và theo sau đó là xoay úp sấp và giạng bàn chân và sử dụng phương pháp cố định thông dụng dùng đinh Kirchner dọc từ xương bàn V qua xương hộp tới xương gót. Làm như vậy để tránh va chạm giữa xương gót hộp và xương bàn số 5. Ở lần theo dõi sau cùng, phim chụp X quang đã cho thấy không có sự bất thường ở các xương này hoặc không xuất hiện viêm khớp xương mãn tính hay thay đổi thoái hóa nào khác và xương hộp không bị hoại tử ở lần theo dõi sau cùng.

Theo kết quả theo dõi lần sau cùng của chúng tôi, kết quả rất tốt và tốt khi sử dụng phương pháp giải phóng mô mềm chọn lọc và lấy bỏ xốp xương hộp là 92,5% và kết quả kém chỉ là 1.1% .

**5. Kết luận**

1) Vì phim chụp X quang truyền thống không thể đưa ra kết quả chính xác khi trẻ còn nhỏ, nên mỗi bệnh nhân cần tham khảo thêm kết quả khám lâm sàng. Và để quyết định phương pháp phẫu thuật cần phải cân nhắc kết quả khám lâm sàng và phim chụp X quang liên quan tới loại hình phẫu thuật cần thiết đối với dị tật bàn chân khoèo bẩm sinh, tiên lượng và theo dõi sau phẫu thuật.

2) Dị tật di chứng sau phẫu thuật thường gặp nhất là khép phần trước bàn chân và thường gặp ở phẫu thuật chỉnh sửa bàn chân khoèo ban đầu với phương pháp giải phóng mô mềm chọn lọc và lấy bỏ lớp xốp xương hộp đối với trẻ dưới 24 tháng tuổi; Kết quả sau phẫu thuật là rất tốt và tốt: 92.8%, khá và kém chỉ là 7.2% .

## TÀI LIỆU THAM KHẢO


[1] Wynne-Davies R (1972). Các yếu tố về gen và mô trường đối với dị tật bàn chân ngựa vẹo trong. Tạp chí Chỉnh hình lâm sàng và các Nghiên cứu liên quan; 84:9-13.

[2] Beals RK (1978). Bàn chân khoèo ở Maori: nghiên cứu về gen của 50 anh em họ hàng. Tạp chí Y khoa New Zealand. J. 1978;88:144-6.

[3] Geoffrey FH, Cameron GW và Haemish AC (2007). Tái phát sớm bàn chân khoèo sau khi áp dụng phương pháp Ponseti đối với người New Zealand. Tạp chí về phẫu thuật xương khớp – phiên bản Hoa Kỳ; 89:487-493.

[4] Matthew AH, Jan ED, Jen-Chen H, Cameron GW, Stewart JW, và Haemish AC (2010). So sánh phương pháp Ponseti với điều trị phẫu thuật đối với dị tật bàn chân khoèo. Một phép so sánh đầy triển vọng. Tạp chí Phẫu thuật Xương Khớp ; 92: 270 – 8

[5] Ippolito E, Fatsetti P, Caterini R, Tudisco C (2003). So sánh kết quả lâu dài với các bệnh nhân mắc dị tật bàn chân khoèo bẩm sinh được điều trị với hai phương pháp khác nhau. Tạp chí Phẫu thuật Xương Khớp; 85-A (7): 1286 – 1294

[6] Cooper DM, Dietz FR (1995). Điều trị dị tật bàn chân khoèo vô căn. Ghi chú theo dõi trong vòng 30 năm. Tạp chí Phẫu thuật Xương Khớp; 77-A:1477-89.

[7] Laaveg SJ, Ponseti IV (1980). Kết quả lâu dài của phương pháp điều trị dị tật bàn chân khoèo bẩm sinh. Tạp chí Phẫu thuật Xương Khớp; 62-A: 23-31.

[8] Dobbs MB, Rudzki JR, Purcell DB, Walton T, Porter KR, Gurnett CA (2004). Các yếu tố tiên lượng kết quả sau khi sử dụng phương pháp Ponseti trong điều trị bàn chân khoèo vô văn. Tạp chí Phẫu thuật Xương Khớp;86-A:22-7.

[9] Morcuende JA, Dolan LA, Dietz FR, Ponseti IV (2004). Giảm đáng kể tỷ lệ phẫu thuật chỉnh sửa diện rộng đối với dị tật bàn chân khoèo khi sử dụng phương pháp Ponseti. Nhi khoa; 113: 376-80.

[10] Park SS, Kim SW, Jung BS, Lee HS, Kim JS (2009). Giải phóng tế bào mềm đối với trường hợp tái phát hoặc dị dạng di chứng sau khi sử dụng phương pháp điều trị truyền thống đối với dị tật bàn chân khoèo vô căn. Tạp chí Phẫu thuật Xương Khớp [Br]; 91-B:1526-30

[11] Bensahel H, Csukonyi Z, Desgrippes Y, Chaumien JP (1987): Phẫu thuật điều trị di chứng bàn chân khoèo: "thực đơn" giải phóng giữa sau một giai đoạn. Tạp chí chỉnh hình Nhi khoa; 7:145–148

[12] Crawford AH, Gupta AK (1996). Những tranh luận về bàn chân khoèo: biến chứng và nguyên nhân thất bại. Tạp chí diễn thuyết hướng dẫn tiến trình; 45: 339-46.

[13] Kite JH (1967). Lỗi và biến chứng trong điều trị dị tật bàn chân ở trẻ em. Tạp chí Chỉnh hình lâm sàng và các Nghiên cứu liên quan; 53: 31-8.

[14] Ponseti IV (1992). Điều trị dị tật bàn chân khoèo bẩm sinh. Tạp chí Phẫu thuật Xương Khớp; 74-A:448–454

[15] Attenborough CG (1972). Phẫu thuật sớm giải phóng mô mềm phía sau trong trường hợp bàn chân ngựa vẹo trong nghiêm trọng. Tạp chí chỉnh hình lâm sàng; 84:71–78.

[16] Green ADL, Lloyd-Roberts GC (1985). Kết quả của phẫu thuật sớm giải

phóng mô phía sau đối với dị tật bàn chân khoèo Tạp chí Phẫu thuật Xương Khớp; 67-B:588–593

[17] Imhäuser G (1969): Die Frühbehandlung des angeborenen, muskulären Klumpfusses. Monatsschr Kinderheilkd 117:645–655

[18] Reimann I, Becker-Andersen H (1974). Phẫu thuật sớm điều trị dị tật bàn chân khoèo bẩm sinh. Tạp chí Chỉnh hình lâm sàng; 102: 200–206

[19] Hudson I, Catterall A (1994). Giải phóng phần sau bên đối với dị tật bàn chân khoèo nghiêm trọng. Tạp chí Phẫu thuật Xương Khớp 76B:281–284.

[20] McKay DW (1983): Khái niệm mới về cách tiếp cận phương pháp điều trị dị tật bàn chân khoèo: Phần III. Đánh giá và kết quả. Tạp chí Chỉnh hình Nhi khoa 3:141–148

[21] Simons GW (1985). Giải pháp các mô quan xương sên hoàn toàn đối với dị tật bàn chân khoèo. Phần 1. Báo cáo sơ bộ. Tạp chí Phẫu thuật Xương; 67-A:1044–1055

[22] Ponseti IV (1996). Bàn chân khoèo bẩm sinh. yếu tố cơ bản cho điều trị. Oxford: Tạp chí trường đại học Oxford; trang 55.1996

[23] Diméglio A, Bensahel H, Souchet P, Mazeau P, Bonnet F (1995). Phân loại dị tật bàn chân khoèo. Tạp chí chỉnh hình Nhi Khoa: 4;129-36.

[24] Ponseti IV, El-Khoury GY, Ippolito E, Weinstein SL (1981). Nghiên cứu X quang về biến dạng hệ xương ở những bàn chân khèo đã được điều trị. Tạp chí Chỉnh hình lâm sàng và các Nghiên cứu liên quan; 160:30-42

[25] Vanderwilde R, Staheli LT, Chew DE, Malagon V (1988). Các phương thức đo trong phim chụp X quang đối với bàn chân thường ở trẻ sơ sinh và trẻ nhỏ. Measurements on radio-graphs of the foot in normal infants and children. Tạp chí Phẫu thuật Xương Khớp Mỹ; 70:407-15.

[26] Ponseti IV, Smoley EN (1963). Bàn chân khoèo bẩm sinh: kết quả điều trị. Tạp chí Phẫu thuật Xương Khớp Mỹ;45-A: 261-344.

[27] Harrold AJ, Walker CJ (1983). Điều trị và tiên lượng về bàn chân khoèo bẩm sinh. Tạp chí Phẫu thuật Xương Khớp Brazil; 65-B:8-11

[28] Catterall A. Phương pháp đánh giá dị dạng bàn chân khoèo. Tạp chí chỉnh hình lâm sàng 1991;264:48-53

[29] Tuncay C, Erdem Bagatur A, Tahir O, và Taner A (2000). So sánh phương pháp giải phóng mô mềm trong điều trị dị tật bàn chân khoèo vô căn. Tạp chí Chỉnh hình Nhi khoa 20:648–651

[30] Yamamoto H, Muneta T, Morita S (1998): Phương pháp điều trị không phẫu thuật đối với bàn chân khoèo bẩm sinh sử dụng liệu pháp nắn chỉnh bằng tay, bó bột và Denis Browne cải tiến. Tạp chí Chỉnh hình nhi khoa 18:538–542.