




BỆNH VIỆN CHẤN THƯƠNG CHÍNH HÌNH
KHOA VI PHẪU TẠO HÌNH

PHIẾU TÓM TẮT
THÔNG TIN ĐIỀU TRỊ

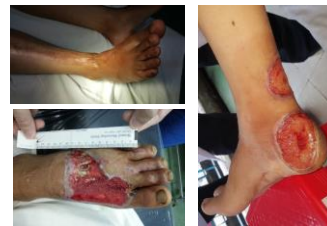MẮT DA VÙNG CỔ CHÂN BÀN CHÂN
ĐƯỢC CHE PHỦ BẰNG VẬT DA TRÊN MẮT CÁ NGOÀI

Triệu chứng



LÂM SÀNG:

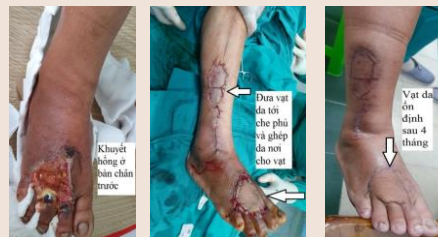- Vết thương mắt da ở vùng cổ chân, bàn chân. Có lộ gân, thần kinh mạch máu và/hoặc lộ xương.
- Sẹo co rút ở vùng cổ chân cần được cắt sẹo tái tạo mô mềm.



Điều trị



Sử dụng vật da được lấy ở vùng trên mắt cá ngoài, đưa tới che phủ cho vết thương. Nơi bóc tách vật được lấy da mỏng để ghép vào.




Biến chứng



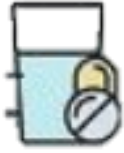Hoại tử vật da sau mổ
Nhiễm trùng vết thương và hư hại vật da

Điều trị biến chứng và
chăm sóc sau mổ



Cần cắt lọc phần hoại tử, dùng kháng sinh để điều trị nhiễm trùng. Sau đó sử dụng phương án kế tiếp để che kín vết thương (khâu da thứ cấp, ghép da hoặc sử dụng vật da khác)

Cách dùng thuốc



Bệnh nhân được điều trị các thuốc giảm đau, chống nhiễm trùng và giảm sưng, ổn định vạt da.

Dinh dưỡng



Bệnh nhân ăn các thực phẩm giàu dinh dưỡng để cơ thể mau chóng lành thương.

Sinh hoạt



Nằm nghỉ ngơi kê cao chân để giảm sưng.

Phòng ngừa sau phẫu thuật



Tư thế nằm cần tránh tì đè lên cuống vạt, để tránh việc vạt bị thiếu máu nuôi gây ra hoại tử vạt da. Cần tuân thủ theo hướng dẫn của nhân viên y tế về ổn định tư thế trong những ngày đầu tiên sau mổ.

Truyền thông - GDSK



Vết thương mất da vùng cổ chân bàn chân hay gặp do tai nạn giao thông, tai nạn lao động. Vết thương nếu không được điều trị đúng sẽ lan rộng, nhiễm trùng gây hoại tử ảnh hưởng tới cả xương, khớp, gân cơ vùng cổ chân bàn chân, làm giảm chức năng đi lại, ảnh hưởng tới cuộc sống và công tác của người bệnh. Do đó, khi có vết thương người bệnh cần mau chóng tới bệnh viện để được thăm khám, chẩn đoán và điều trị đúng đắn nhằm mau chóng phục hồi, sớm quay về cuộc sống bình thường, lao động sản xuất.